

GELENKE & KNOCHENVERNINDUNGEN

SCHÄDEL & TRUNCUS

Schädel

Sutura coronalis

Kranznaht, welche Os frontale mit den beiden Ossa parietalia verbindet. Die Form wird Sutura squamosa (=Schuppennaht) genannt.

Sutura sagittalis

Pfeilnaht, welche zwischen den beiden Ossa parietalia, von der Sutura coronalis bis zur Sutura lambdoidea verläuft. Es handelt sich um eine Sutura serrata (=Zackennaht).

Sutura lambdoidea

Lambdanaht, welche zwischen den beiden Ossa parietalia und dem Os occipitale verläuft. Die Sutura hat von dorsal betrachtet in etwa die Form des griechischen Buchstaben "Lambda", was ihr ihren Namen verleiht.

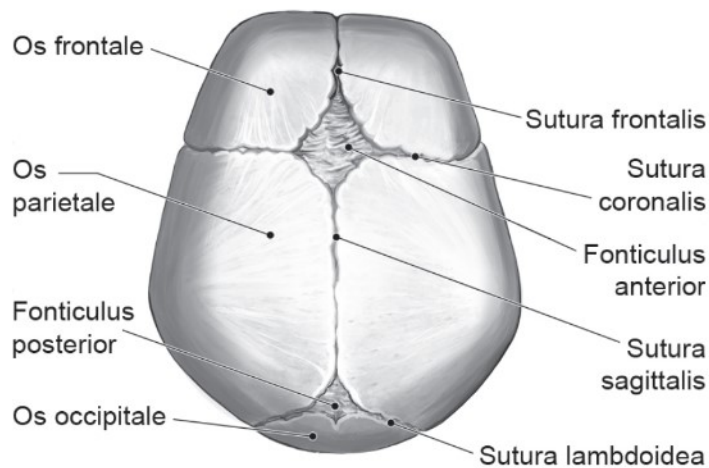
Die Suturen sind faserreiche, reisverschlussartig verlaufende bindegewebige Nahtstellen.

Fonticulus anterior

Große Fontanelle, welche die unpaare bindegewebig verschlossene Hauptfontanelle des kindlichen Schädelknochens darstellt. Er befindet sich zwischen den beiden Ossa parietalia und den Ossa frontalia und ist annähernd viereckig und verschließt sich ca. im 36. Lebensmonat.

Fonticulus posterior

Kleine Fontanelle, welche die unpaare bindegewebig verschlossene Hinterhauptfontanelle des kindlichen Schädelknochens bezeichnet. Er befindet sich zwischen den Ossa parietalia und dem Os occipitale, ist wesentlich kleiner und weist eine dreieckige Form auf. Der Fonticulus posterior schließt sich etwa 3 Monate nach der Geburt.



Art. Zygapophysialis

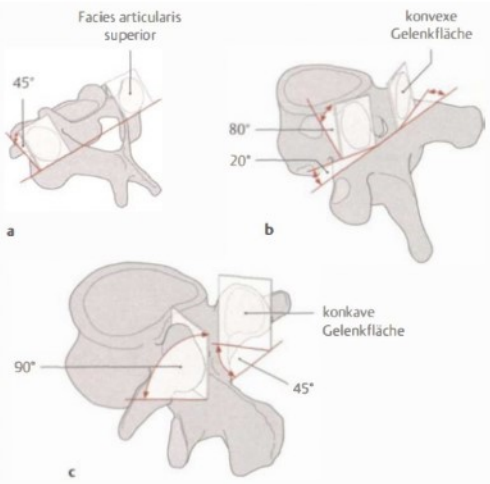
zu. proc. / facies articularis plana

Die Zwischenwirbelgelenke oder Facettengelenke sind kleine paarige Gelenke zwischen den Gelenksfortsätzen benachbarter Wirbel.

garantieren die Beweglichkeit der Wirbelsäule

Bilden zusammen mit den *disci intervertebrales* und den, die Wirbelsäule umgebenden Bändern, eine funktionelle Einheit

Gelenksflächen



- Gelenkflächen zwischen den *Processus articulares superiores* und *inferiores* d. Wirbel
- Es gibt Unterschiede in der HWS, BWS und LWS
 - o HWS (a)
plane Gelenkflächen
weisen von ventral-kranial nach dorsal-kaudal
liegen im 45° Winkel zur Transversalebene.
 - o BWS (b)
leicht konvexe Gelenkflächen
liegen im 60° Winkel zur Transversalebene;
20° zur Frontalebene
 - o LWS (c)
Facies articularis superior leicht konkav
Facies articularis inferior leicht konvex
Stehen im ca. 90° Winkel zur Transversalebene
Stehen im 45° Winkel zur Frontalebene
Zwischen den Gelenkflächen befinden sich *Synovialfalten*
(meniskoide *Plicae synovialis*)

Gelenktyp

- Art. plana (Zwischenwirbelgelenk)
- Art. simplex 2 Knochen beteiligt

Gelenkkapsel

- Kapsel verläuft von Knochen-Knorpel-Grenze zu Knochen-Knorpel-Grenze (entspringt an den Rändern der *Processus articulares*)
- häufig mit dem *Lig. Flavum* verwachsen
- Kapsel wird von kranial nach kaudal straffer
 - o HWS: weit und schlaff; meniskusähnliche Einlagerungen (*Plicae synoviales* -> Erhöhung der Belastungsfähigkeit)
 - o BWS: straffe Gelenkkapseln
 - o LWS: straffe und kräftige Gelenkkapseln

Funktion/Bewegungen & Bewegungsachsen

- Bewegungen zwischen zwei benachbarten Wirbeln relativ gering
- Gesamtheit aller Bewegungsglieder erlaubt erst die Bewegung (Wirbel + Zwischenwirbelscheiben = Art *Intervertebralis* & Art. *Zygapophysialis*)
- Bewegung der einzelnen Abschnitte der Wirbelsäule ist abhängig von der Stellung der Gelenkflächen

HWS eher flach (45°)

- Vor- und Rückwärtsneigung (*Ventralflexion*, *Dorsalextension*)
- Seitwärtsbewegung (*Lateralflexion*)
- geringe Drehung (*Rotation*)
- Verschiebung (*Translation*, *Ventral-Dorsal* u. *Lateralverschiebung*)

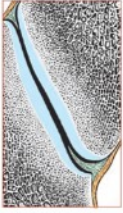BWS (60-80°, 20°, etwas steiler)

- vorwiegend Drehung (*Rotation*)
- geringe *Flexion*, *Extension*

LWS (90°, 45° ziemlich steil)

- *Flexion* / *Extension*
- geringe Drehung (*Rotation*)

Hilfseinrichtungen



B meniskoide Falten
in einem kleinen
Wirbelgelenk (vergrößert)

Synoviafalten:

zwischen den Gelenkflächen befinden sich Synoviafalten (= Plicae synoviales; meniskoide Einlagerungen) ragen sichelförmig in den Gelenkspalt hinein. Sie bestehen aus gefäßreichem lockerem od. straffem Bindegewebe der Gelenkkapsel. Sie sollen die Inkongruenz der artikulierenden Gelenkflächen ausgleichen. Es wird eine Erhöhung der Belastbarkeit erreicht.

Bänder der Wirbelsäule:

Lig. longitudinale anterius

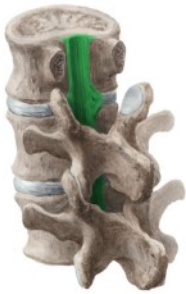

- vorderes Längsband; verläuft ventral entlang der Wirbelkörper
- beginnt am Tuberculum anterius atlantis und zieht an den Vorderflächen der Wirbelkörper nach kaudal bis zum Os sacrum
- wird nach kaudal breiter
- Faserzüge in fester Verbindung mit Wirbelkörper
- Liegt locker auf Disci intervertebrales
- Funktion: Stabilisation der WS, Einschränkung der Dorsalextension

perivertebrale Bänder

- lateral und parallel vom Lig. longitudinale anterius verlaufen besonders in BWS und LWS lange und kurze perivertebrale Bänder
- Funktion: Verbindung benachbarter Disci intervertebrales; lange Bänder können Disci überspringen

Lig. longitudinale posterius



- hinteres Längsband; verläuft dorsal entlang der Hinterfläche der Wirbelkörper
- schmaler als Lig. longitudinale anterius
- gliedert sich in eine oberflächliche und eine tiefe Schicht
- Faserzüge strahlen in die Anuli fibrosi der Bandscheiben ein
- Funktion: Stabilisation der WS, Einschränkung der Ventralflexion

oberflächliche Schicht

- * Fortsetzung d. Membrana tectoria (vom Clivus weg) am Körper d. Axis bis zum Discus intervertebralis L3-L4
- * Cervicalbereich breit, schmaler im Thoracal- und Lumbalbereich

tiefe Schicht

- * Fortsetzung d. Lig. cruciforme (Fasciculi longitudinales + Lig. transversum atlantis) reicht bis in den Canalis sacralis
- * oben schmal, unten breit (rhombenförmige Verbreiterung an Disci intervertebrales und oberen Randleisten d. Wirbelkörpers)
- * feste Verbindung mit Disci intervertebrales – zur Sicherung
- * zwischen tiefer Schicht und Wirbelkörper ist ein schmaler Spalt für Venen, die aus Wirbeln austreten

Beide Ligg. longitudinale erhöhen die Festigkeit (Stabilität) der Wirbelsäule. Sie hemmen einerseits die Bewegung und schützen andererseits die Disci intervertebrales.

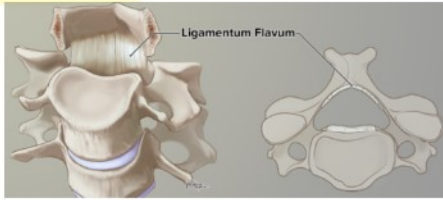
Wirbelkörper

L A N G E

Ligg. flava

C2 - Sacrum

Wirbelbögen



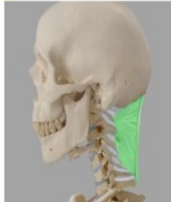- Verbinden die Lamina arcus vertebrae benachbarter Wirbel.
- besteht aus zwei lateralen Anteilen
- grenzen Foramina intervertebralia nach medial und dorsal ab.
- Vervollständigen den Wirbelkanal
- Farbe gelb durch scherringitterartig angeordnete elastische Fasern
- auch im Ruhezustand sind die Bänder gespannt; stärkere Dehnung bei Beugung
- Funktion: helfen beim Aufrichten der Wirbelsäule
- Verhindern eine übermäßige Ventralflexion



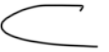Lig. nuchae (Septum nuchae = Nackenband)

Trennwand für Muskeln am Nacken

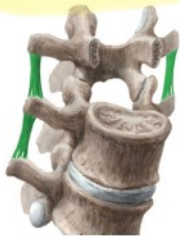bis C7 → dann supra + interspinalia



- Nackenband; erstreckt sich von der Protuberantia externa am Os occipitale bis zu Processus spinosi der Halswirbel
- sagittal eingestellt
- setzt sich fort in Ligg. interspinalia u. Ligg. supraspinale
- Funktion: Ansatz v. Muskulatur



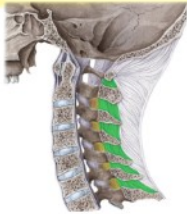Ligg. intertransversaria



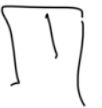- kurze Bänder zw. Processus transversi übereinanderliegender Wirbel
- Funktion: Hemmen die Lateralflexion der WS
- Bestehen aus kollagenem Bindegewebe
- Hemmen Beugung in der Frontalebene



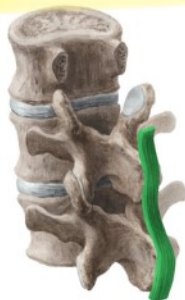Lig. interspinalia



- kurze Bänder liegen breitflächig zwischen Processus spinosi
- Fortsetzung des Lig. nuchae
- Funktion: Begrenzung der Ventralflexion



Lig. supraspinale



- Setzt an C7 das Lig. nuchae fort
- Entlang der Enden der Processus spinosi bis Os sacrum
- kontinuierliche Verbindung zw. Wirbeln und Os sacrum
- Faserknorpel an der Verbindung von Lig. supraspinale und Proc. spinosus
- Funktion: Hemmung der Ventralflexion der WS, Ansatz von Muskulatur

LANG

Zusammenfassung der Hemmungen:

Flexion:

- Lig. Supraspinale
- Lig. Interspinalia
- Lig. Longitudinale posterior
- Lig. Flava
- die autochthonen Rückenmuskeln

Extension:

- Lig. Longitudinale anterior
- Gelenkkapsel
- Anuli fibrosi der Discus Intervertebralia

In der BWS:

- zusätzlich durch die Processus spinosi
- durch die Costae

Lateralflexion:

- Lig. Intertransversaria

Rotation:

- Lig. Intertransversaria

Symphysis intervertebralis

Verbindung der Facies intervertebrales zweier benachbarter Corpore vertebrae (Wirbelkörper) durch einen Discus intervertebrale (Bandscheibe)
Einheit besteht aus Bandscheibe, Ligamentum longitudinale anterius und Ligamentum longitudinale posterius

beteiligte Strukturen

- Discus intervertebralis (=Bandscheibe)
- Lig. longitudinale anterius et posterius

Anulus fibrosus
Nucleus pulposus

Discus intervertebrale

Ein Discus intervertebralis verbindet als Symphysis intervertebralis zwei benachbarte Wirbelkörper. Die Verbindung wird zusätzlich durch die Ligg. longitudinalia post. et ant. verstärkt.

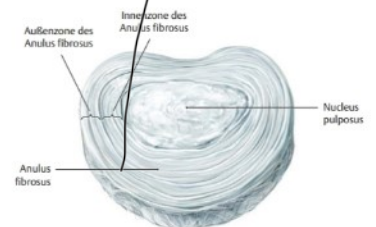
- Im Hals- und Lendenbereich sind sie vorne höher, hinten niedriger
- Im Brustbereich sind sie vorne niedriger, hinten höher
- Die Dicke nimmt von kranial nach kaudal zu.

Außen: straffer Anulus fibrosus (Faserring)

Innen: weicher, gallertartiger Nucleus pulposus (Kern)

Anulus fibrosus (1)

- Besteht aus konzentrisch angeordneten kollagene Fasern und Faserknorpel
- Hält Nucleus pulposus in Spannung
- hat eine Außen- und eine Innenzone
- Äußere Zone besteht aus einer zugfesten, bindegewebigen Hülle,
- besitzt außen schräg überkreuzende Fasern die Wirbelkörper miteinander verbinden
- am Übergang in die Innenzone geht das Gewebe ohne scharfe Grenze in ein faserknorpeliges Gewebe über, von dem Fasern in die Lamina cartilagenae (3) einstrahlen.



Nucleus pulposus (2)

besteht zu einem großen Anteil (80 – 85%) aus Wasser und dient als Kissen zur Druckverteilung an die, ihn umgebenden Strukturen (Anulus fibrosus und angrenzende Knorpelplatten).

Lamina cartilagenae (3)

hyaline Knorpelplatten an den Facies intervertebrales

Entstammen den Wirbelkörperperiphysen

Sie bilden mit den Disci eine funktionelle Einheit

Sie sind funktionell den disci intervertebrales zuzurechnen

Lig. longitudinale anterius

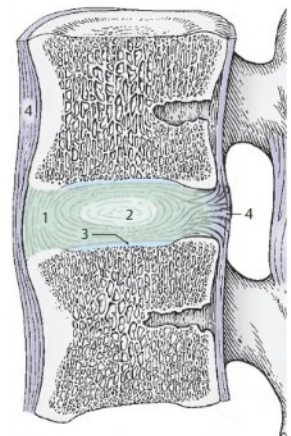
hat nur eine lockere Verbindung zu den Disci intervertebralia, ist mit den Wirbelkörpern fester verwachsen.

Lig. longitudinale posterius

ist flächenhaft mit den Disci verwachsen und weniger stark mit den Wirbelkörpern








Funktion:

Die Zwischenwirbelscheiben wirken als druckelastische Polster; der Nucleus pulposus verteilt den Druck. Durch Belastung werden sie zusammengedrückt. Bei länger andauernder Entlastung nehmen sie wieder die ursprüngliche Form an. Bei Bewegungen innerhalb der Wirbelsäule werden die Disci intervertebrales als elastische Elemente einseitig zusammengepresst bzw. gedehnt.



Bildung einer Symphyse (= Haften, die zwei Knochen durch Faserknorpel und Bindegewebe verbinden) zwischen benachbarten Corpora vertebrae.

Synchondrosis (= Verbindung zweier Knochen durch hyalinen Knorpel) zwischen Discus und Lamina corporis vertebrae.

Verbindung zwischen dem Os Occipitale und Atlas (die anderen Strukturen sind in der Nähe!)	
Gelenksflächen	<ul style="list-style-type: none"> - Os occipitale Condylus occipitale - Atlas Facies art. superior (an masae laterales)
Gelenktyp	- Art. ellipsoidea (Eigelenk)
Gelenkkapsel <i>capsula articularis (außen)</i>	<ul style="list-style-type: none"> - schlaff - entspringt jeweils der Knochen-Knorpelgrenze - Faserzüge verstärken sich ventral und dorsal bandartig
Ligamenta	
<p>Membrana atlantooccipitalis anterior</p>  <p>flächenhafte Bindegewebszüge zw. Arcus anterior u. Os occipitale ✓</p>	<p>Membrana atlantooccipitalis posterior <i>statt Lig. flava</i></p>  <p>flächenhafte Bindegewebszüge zw. Arcus posterior und Os occipitale, am dorsalen Rand des Foramen magnum ✓</p>
<p>Membrana tectoria</p>  <p>flächenhaftes Band beginnt am Clivus, steigt ab und setzt sich in das Lig. longitudinale posterius fort ✓</p>	<p>Lig. apicis dentis</p>  <p>zieht vom Apex dentis zum Vorderrand des Foramen magnum ✓</p>
<p>Ligg. Alaria</p>  <p>Flügelbänder; paarige Bänder, die vom Dens axis zum seitlichen Rand des Foramen magnum aufsteigen ✓</p>	<p>Lig. cruciforme atlantis</p>  <p>o Lig. transversum atlantis (verbindet die Massae laterales verläuft hinter dem Dens axis und fixiert ihn dadurch) ✓</p>
<p>Lig. Atlantooccipitale laterale</p>  <p>lateral der Gelenksflächen der Art. atlantooccipitalis Verstärkt die Kapsel Liegt seitlich der Gelenkflächen ✓</p>	<p>o Fasciculi longitudinales verstärkt das transversale Band zieht von dens axis kranial zu Vorderrand des Foramen Magnum zieht kaudal zu corpus vertebrae des Axis ✓</p>
Funktion/Bewegungen & Bewegungsachsen	<ul style="list-style-type: none"> - Seitwärtsneigung (Lateralflexion) - Vor- und Rückwärtsbewegungen Translation - „Ja-Sager“ (Flexion, Extension) - Rotation (Schädel dreht sich mit Atlas um Dens axis) <p>Die Bewegungen im oberen u. unteren Kopfgelenk können nicht getrennt voneinander durchgeführt werden!!</p>
Hilfseinrichtungen	Bandgesichert (vgl. Ligamenta)
Bewegungseinschränkung	<ul style="list-style-type: none"> - alle Faserzüge die vom Dens axis hinweg zum Os occipitale ziehen hemmen die Flexionsbewegung (Fasciculi longitudinale, Membrana tectoria, Membrana atlantooccipitalis posterior, Lig. Nuchae, Lig. Alaria) - hemmen Drehung u. Seitneigung (Lig. Alaria) - hemmen Extensionsbewegung (Membrana atlantooccipitalis ant.)

Art. atlantoaxialis (unteres Kopfgelenk)

Verbindung zwischen dem Atlas und Axis



betrifft das Gelenk direkt

(die anderen Strukturen sind in der Nähe!)

Gelenke

- Art. atlantoaxiales laterales (2x)
 - Art. atlantoaxialis mediana
- beide Gelenke zusammen stellen ein funktionelles Drehgelenk dar

Articulatio atlantoaxiales laterales

plana

Gelenksflächen

- Atlas (Facies articulares inferiores)
- Axis (Processus articulares superiores) → Facies art. sup.

Gelenktyp

- Art. plana (lat.)

Gelenkkapsel

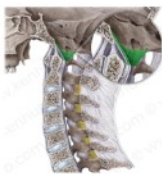Knochen-Knorpelgrenze
schlafe und zarte Kapsel
vor allem durch Membrana tectoria verstärkt; oft Verbindung zum medialen Gelenk

Hilfseinrichtungen

Die Inkongruenz der Gelenkflächen wird einerseits durch die Knorpelauflagerungen und andererseits durch meniskoide Synovialfalten aufgehoben.
(Am Sagittalschnitt erscheinen die Falten dreiseitig.)

Ligamenta

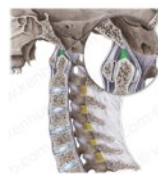Membrana tectoria



flächenhaftes Band
beginnt am Clivus, steigt ab
und setzt sich in das Lig.
longitudinale posterius fort



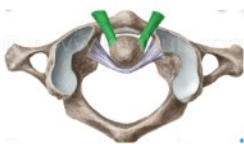
Lig. apicis dentis



zieht vom Apex dentis zum
Vorderrand des Foramen magnum



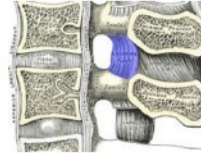
Ligg. Alaria (Flügelbänder)



paarige Bänder, die vom Dens axis zum
seitlichen Rand des
Foramen magnum aufsteigen
Hemmen eine übermäßige
Drehbewegung zw. Atlas und Axis



Lig. Flava (gelbe Bänder)



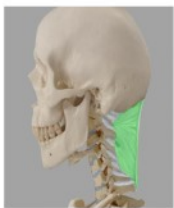kurze Bänder verbinden die
Spitzen der Processus transversi
grenzen Foramina intervertebralia
nach ventral/dorsal ab

ab C2

arcus?



Lig. Nuchae



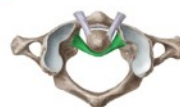von der Protuberantia occipitalis
externa bis zu den
Processus spinosi der HWS
setzt sich beim 7. HW in die
Ligg. Interspinalia und
supraspinale fort



Lig. cruciforme atlantis

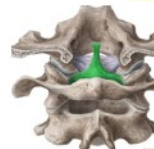

- o Lig. transversum atlantis



(verbindet die Massae laterales
verläuft hinter dem Dens axis und
fixiert ihn dadurch

- o Fasciculi longitudinales






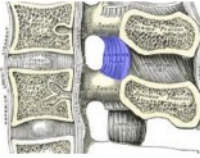

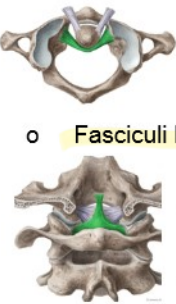
verstärkt das transversale Band
zieht von dens axis kranial zu
Vorderrand des Foramen Magnum
zieht kaudal zu corpus vertebrae des
Axis

Funktion/Bewegungen & Bewegungsachsen

- Einachsig (vertikal durch den Dens axis)
- Rotation
- beschränkte Flexion/Extension



Hemmung

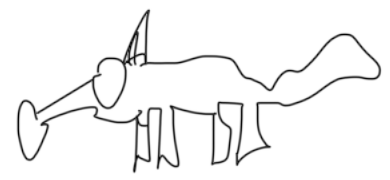- Rotation: Ligg. Alaria
- Lateralflexion: durch Dens axis
- Flexion: Lig. transversum atlantis

Articulatio atlantoaxiales mediana	<i>trochoidea</i>
Gelenksflächen	<ul style="list-style-type: none"> - Atlas (Fovea dentis) - Axis (Facies articulares anterior et posterior dentis) - Gelenkfläche im Bereich des Lig. transversum atlantis (posterior) ✓
Gelenktyp	- Art. trochoidea (Zapfengelenk obwohl die Gelenkflächen nicht so aussehen)
Gelenkkapsel	<ul style="list-style-type: none"> - Knochen-Knorpelgrenze - schlafe und weite Kapsel; vor allem im hinteren medialen Bereich - durch Ausläufer der Membrana tectoria verstärkt - vorderer Gelenkflächenabschnitt: Gelenkkapsel ist zart u schlaff, teilweise Verstärkung durch Bänder die Gelenkhöhle ragt über die Gelenkfläche hinaus und kann mit den seitlichen Gelenkhöhlen in Verbindung stehen. - Gelenk zwischen Dens axis und Lig. transversum atlantis hat eine abgeschlossene Gelenkhöhle
Hilfseinrichtungen	Die Inkongruenz der Gelenkflächen wird einerseits durch die Knorpelauflagerungen und andererseits durch meniskoide Synovialfalten aufgehoben. Im Sagittalschnitt erscheinen die Falten dreiseitig.
Ligamenta	
Membrana tectoria  <p>flächenhaftes Band beginnt am Clivus, steigt ab und setzt sich in das Lig. longitudinale posterius fort</p>	Lig. apicis dentis  <p>zieht vom Apex dentis zum Vorderrand des Foramen magnum</p>
Ligg. Alaria (Flügelbänder)  <p>paarige Bänder, die vom Dens axis zum seitlichen Rand des Foramen magnum aufsteigen Hemmen eine übermäßige Drehbewegung zw. Atlas und Axis</p>	Lig. Flava (gelbe Bänder)  <p>kurze Bänder verbinden die Spitzen der Processus transversi. grenzen Foramina intervertebralia nach ventral/dorsal ab</p> <p><i>ab 2.-3.</i></p>
Lig. Nuchae  <p>von der Protuberantia occipitalis externa bis zu den Processus spinoosi der HWS setzt sich be 7. HW in die Ligg. Interspinalia und supraspinale fort</p>	Lig. cruciforme atlantis <ul style="list-style-type: none"> o Lig. transversum atlantis (verbindet die Massae laterales verläuft hinter dem Dens axis und fixiert ihn dadurch) o Fasciculi longitudinales verstärkt das transversale Band zieht von dens axis kranial zu Vorderrand des Foramen Magnum zieht kaudal zu corpus vertebrae des Axis 
Funktion/Bewegungen & Bewegungsachsen	<ul style="list-style-type: none"> - Einachsrig (vertikal durch den Dens axis) - Rotation (minimale Drehbewegung) - beschränkte Flexion/Extension
Hemmung	<ul style="list-style-type: none"> - Rotation: Ligg. Alaria - Lateralflexion: durch Dens axis - Flexion: Lig. transversum atlantis

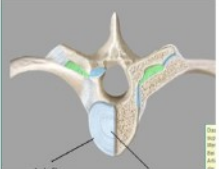

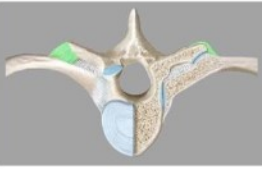
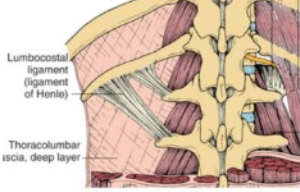
Rippengelenke
Artt. capitis costae

Beweglichkeit der Rippen ist eine der Voraussetzungen für die Atmung. Es gibt die Verbindungen der Rippen mit der Wirbelsäule (Gelenke) und die Verbindungen der Rippen mit dem Sternum (Diarthrosen und Synchondrosen).

<p>Gelenksflächen</p>	<ul style="list-style-type: none"> - Caput costae Fac. art. capitis costae (Rippenköpfchen) ✓ - Corpus vertebrae Fovea costalis inferior et superior (T1-T12) ✓ <p>2 Kammern im Gelenk (außer bei Rippe 1, 11 und 12) 2-10 ✓</p> <ul style="list-style-type: none"> - Eine Rippe ist immer in Verbindung mit der Fovea costalis zweier Wirbelkörper. Der Discus intervertebralis ist über ein Lig. capitis costae intraarticulare mit der Crista capitis costae verbunden. Das bildet zwei Kammern.
<p>Gelenktyp</p>	<ul style="list-style-type: none"> - Art. spherioidea (Kugelgelenk) Rippen könnten sich so in
<p>Gelenkkapsel</p>	<ul style="list-style-type: none"> - zart 3 FG bewegen - oberflächlich verstärkt durch Lig. capitis costae radiatum - Lig. Capitis costae intraarticulare
<p>Ligamenta</p>	<p>Lig. capitis costae intraarticulare ✓</p>  <p>entspringt der Crista capitis costae und verbindet sich mit dem Anulus fibrosus der Di scus intervertebralia trennt die Kapsel in zwei Kammern</p> <p>Lig. capitis costae radiatum ✓</p>  <p>Verbindet Corpus vertebrae mit Capitis costae Caput</p>
<p>Funktion/Bewegungen & Bewegungsachsen</p>	<p>Rotationsbewegungen, dienen der Inspiration (Einatmung)</p>

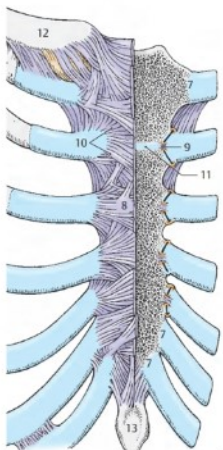


Artt. costotransversaria (nur 1.-10. Rippe)

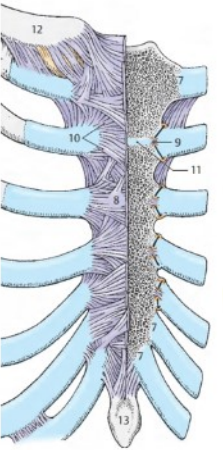
Gelenkflächen	<ul style="list-style-type: none"> - Fac. art. tuberculi costae (Costa) - Fovea costalis processus transversi (Wirbel) ✓
Gelenktyp	- Art. plana
Gelenkkapsel	<ul style="list-style-type: none"> - zart - verstärkt durch Bänder
Ligamenta	
<p>Lig. costotransversarium ✓</p>  <p>zw. Rippenhals u. Proc. Transversus Verbindet dorsale Seite des Collum Costae mit ventraler Fläche des Processus transversus Proc. trans. → collum costae</p>	<p>Lig. costotransversarium superius ✓</p>  <p>Collum costae zum Proc. transversus des nächsthöheren Wirbels Proc. transvers. → collum costae (Wirbel darunter)</p>
<p>Lig. costotransversarium lat. ✓</p>  <p>von Proc. transversus zum Tuberculum costae Umschließt das Gelenk lateral Proc. trans. → tuberculum costae</p>	<p>Lig. lumbocostales</p>  <p>zieht vom Proc. costalis L1 zur 12. Rippe ✓</p>
<p>Funktion/Bewegungen & Bewegungsachsen 1-6 → Rotation 7-10 → eher Translation</p>	<ul style="list-style-type: none"> - einachsig: Längsachse des Collum Costae - Schiebewebungen (1., 6.-9. Rippe) - Drehbewegungen (2.-5. Rippe) um Achse d. Collum costae - Inspiration: obere Rippen bewegen sich nach ventral/kranial – Zunahme des sagittalen BK-Durchmessers; untere Rippen bewegen sich nach lateral – Zunahme des transversalen BK-Durchmessers
Hemmung	<ul style="list-style-type: none"> - Gelenkflächen - Bandapparat

2
0

Art. sternocostales (2.-5. Rippe)

Gelenksflächen	Incisura costalis am Sternum Vordere Enden der Cartilago Costae an den Rippen
Gelenkstyp	Amphiarthrosis (echtes Gelenk Wackelgelenk) <i>durch Knorpel / Bindegewebe verbundene Knochen, stark eingeschränkt</i>
Gelenkskapsel	durch Bänder verstärkt
Ligamenta	 <p>Lig. sternocostale intraarticulare (11) ? kommt regelmäßig bei Art. Sternocostale 2 vor teilt das Gelenk in 2 Kammern. <i>weil an 2 → angulus sterni</i></p> <p>Lig. sternocostalia radiata (10) vom Perichondrium der Cartilago costae zur Vorderseite des Sternums verflechtet sich mit Periost zur dichten Bindegewebsplatte = Membrana sterni (Bindegewebsplatte 8)</p>

Synchondrosis sternocostalis (1., 6., 7. Rippe)

Gelenksflächen	Incisura costalis sterni vordere Enden der Rippenknorpel (Cartilago Costae)
Gelenkstyp	Synchondrosis (direkte Verbindung Knorpelhaft) <i>nur durch hyalinen Knorpel verbunden, kaum beweglich</i>
Gelenkskapsel	- wird vom Periost des Sternums und dem Perichondrium der Rippenknorpel (gehen im Bereich der Gelenkverbindung ineinander über) gebildet - Lig. Sternocostalia radiata verstärken die Kapsel
Ligamenta	 <p>Lig. sternocostale intraarticulare (11) kommt regelmäßig bei Art. Sternocostale 2 vor kann bei anderen Rippen auch vorkommen</p> <p>Lig. sternocostalia radiata (10) vom Perichondrium der Cartilago costae zur Vorderseite des Sternums verflechtet sich mit Periost zur dichten Bindegewebsplatte = Membrana sterni (Bindegewebsplatte 8)</p> <p>Ligg. Costoxiphoidea zwischen Cartilago costalis 6/7 und Proc. Xiphoideus</p>
Bewegungen & Achsen	- einachsig (sagittotransversale Achse) - Rotation -> Inspirations- und Expirationsstellung
Hemmung	Bandapparat Verminderung der Elastizität des Rippenknorpels durch Kalkeinlagerungen

Info: VERBINDUNGEN zwischen Rippenknorpel
Articulationes interchondrales = Verbindung zwischen 5./6./9. Rippenknorpel -> Können Gelenkspalten aufweisen, deren Gelenkkapseln vom Perichondrium gebildet werden.

Art. sacrococcygea

Zwischen Os sacrum und Os coccygis

Gelenksflächen

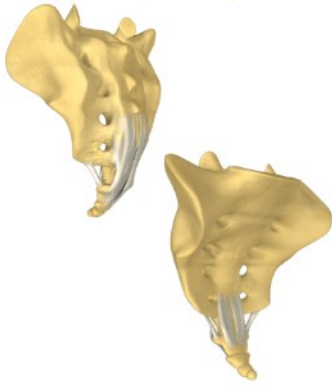
- Apex ossis sacri / Cornu sacralis (Sacrum)
- Cornue coccygea (Coccygis)

Gelenktyp

- Art. plana (oft auch Amphiarthrose – echtes Gelenk Wackelgelenk)

Gelenkkapsel






Knorpel-Knochengrenze, straff

Ligamenta**Lig. sacrococcygeum dorsale superficiale**

Fortsetzung des Lig. Supraspinale

Lig. sacrococcygeum dorsale profundumVerlängerung des Lig. longitudinale posterius
Befindet sich im Inneren des Canalis sacralis**Lig. sacrococcygeum ventrale**Verlängerung des Lig. longitudinale anterius
Vorderseite des Os sacrum zu Vorderseite des Os coccygis**Lig. sacrococcygeum laterale**vom inferolateralen Rand des Sacrum
zum ersten Proc. transversus des Os coccygis

SCHULTER

Art. sternoclavicularis	
Gelenkflächen	<ul style="list-style-type: none"> - Clavicula Facies articularis sternalis (Kopf) - Sternum Incisura clavicularis (Pfanne)
Gelenktyp	<ul style="list-style-type: none"> - funktionelles Art. spherioidea (Kugelgelenk)  - morphologisch Art. sellaris  - Art simplex
Gelenkkapsel	<ul style="list-style-type: none"> - schlaff und dick - Ursprung/Ansatz am Knochenknorpelrand der Gelenkflächen - ist verstärkt durch Ligg. sternoclavicularia anterior/posterior - Recessus??
Hilfseinrichtungen	<p>Discus articularis:</p> <ul style="list-style-type: none"> - Faserknorpel (außen Bindegewebe)  - teilt Gelenkraum in 2 Teile und gleicht Inkongruenz aus - ist cranial fixiert an der Clavicula und caudal am Sternum 
Bursen	-----
Ligamenta	<div style="display: flex; align-items: flex-start;"> <div style="flex: 1;">  </div> <div style="flex: 2;"> <p>Ligg. sternoclavicularia anterius/posterius</p> <ul style="list-style-type: none"> - ziehen von Extremitas sternalis zur Incisura clavicularis des Manubrium sterni - verstärken die Kapsel ventral/dorsal - anterius hemmt die Retraktion - posterius hemmt die Protraktion - mediale Fasern hemmen Depression <p>Lig. interclaviculare</p> <ul style="list-style-type: none"> - spannt sich zwischen den beiden Claviculae - befestigt in der Incisura jugulare des Sternums - hemmt die Depression <p>Lig. costoclaviculare</p> <ul style="list-style-type: none"> - zieht vom Knorpel der 1. Rippe zur Tuberositas/Impressio ligamenti costoclavicularis an der Unterseite der Clavicula - hemmt vorwiegend Elevation </div> </div>
Funktion/Bewegungen & Bewegungsachsen	<p>Kombinationsbewegungen in mehreren Achsen</p> <p>Longitudinalachse (Frontosagittalachse)</p> <ul style="list-style-type: none"> - Protraktion ~ 30° gehemmt durch Lig. costoclaviculare und Lig. sternoclavicularis posterius - Retraktion ~ 25° gehemmt durch Lig. sternoclavicularis anterius und Lig. costoclaviculare <p>Transversalachse</p> <ul style="list-style-type: none"> - Rotation ~ 45° bei Elevationsbewegung Clavicula dreht sich um ihre eigene Achse deutliche Zunahme der Elevation <p>Sagittalachse (Sagittotransversalachse)</p> <ul style="list-style-type: none"> - Elevation ~ 30° - 50° gehemmt durch Lig. costoclaviculare und M. subclavius - Depression ~ 5° - 10° gehemmt durch Lig. interclaviculare, Costa 1 und Lig. Costoclaviculare
Besonderheiten (Bewegungshemmung, Sicherung des Gelenks, ...)	siehe Ligamenta

Art. acromioclavicularis	
Gelenkflächen	<ul style="list-style-type: none"> - Clavicula Facies art. acromialis - Acromion Facies art. clavicularis
Gelenktyp	<ul style="list-style-type: none"> - Art. plana oder Amphiarthrosis (Bewegung wie ein Kugelgelenk) - Art. simplex
Gelenkkapsel	<ul style="list-style-type: none"> - Ursprung/Ansatz am Knochenknorpelrand der Gelenkflächen → mit hyalinen Knorpel überzogen
Hilfseinrichtungen	<ul style="list-style-type: none"> - Discus articularis (aber nur in seltenen Fällen)
Bursen	-----
Ligamenta	
<p>Lig. acromioclaviculare</p> <ul style="list-style-type: none"> - verstärkt Kapsel oben <p>Lig. coracoclaviculare (Lig. Conoideum und Lig. trapezoideum halten Scapula und Clavicula zusammen)</p> <ul style="list-style-type: none"> - verläuft zwischen Processus coracoideus und Clavicula - gliedert sich in einen lateralen und medialen Teil <ul style="list-style-type: none"> o Lig. trapezoideum (laterale Teil) entspringt am vorderen medialen Rand des Proc. Coracoideus und zieht zur Linea trapezoidea der Clavicula o Lig. Conoideum (mediale Teil) entspringt an der Basis des Proc. coracoideus und zieht zum Tuberculum conoideum der Clavicula <p><u>sonstige Bänder an der Scapula</u></p> <p>Lig. coracoacromiale</p> <ul style="list-style-type: none"> - spannt sich zwischen Acromion und Proc. coracoideus und bildet das Schulterdach (Fornix humeri) - sichert zusätzlich das Gelenk und verhindert Luxation des Humeruskopfes nach cranial <p>Lig. transversum scapulae superius</p> <ul style="list-style-type: none"> • überbrückt die Incisura scapulae <p>Lig. transversum scapulae inferius</p> <ul style="list-style-type: none"> - zieht vom Rand der Spina scapulae zur Cavitas glenoidalis 	
Funktion/Bewegungen & Bewegungsachsen	<ul style="list-style-type: none"> - Bewegungen sind sehr eingeschränkt - bewegt sich mit dem Art. sternoclaviculare mit und richtet sich demnach nach dessen Bewegungen → <i>Elevation / Depr. Pro / Re, Rot.</i>
Besonderheiten (Bewegungshemmung, Sicherung des Gelenks, ...)	<ul style="list-style-type: none"> - wird durch die Bänder in seiner Position gehalten Bewegungsausmaß ist daher sehr eingeschränkt - Beteiligt an Bewegungen der Scapula - Bewegt sich <u>immer wie das Sternoclaviculargelenk</u>

Art. humeri / glenohumeralgelenk

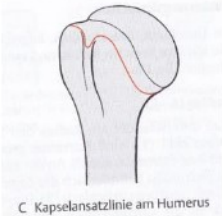Gelenkflächen

Scapula **Cavitas glenoidalis** (Pfanne mit **hyalinem Knorpelüberzug**)
 Humerus **Caput humeri** (Kopf mit **hyalinem Knorpelüberzug**)
Labrum glenoidale vergrößert die Gelenkfläche

Gelenktyp

Art. **spheroidea** (Kugelgelenk)
 Art simplex

Gelenkkapsel



- ist **breit, weit** und im **hinteren und unteren Bereich** sehr **dünn**, weil sie nicht durch Bänder gestärkt ist + **Recessus axillaris (Achsel)**
- Gelenkkapsel **entspringt am Labrum glenoidale** umschließt **Tuberculum supraglenoidale** und setzt entlang des **Collum anatomicum** an. *↳ nur syn.*
- Spart **Tuberculum majus** und **Tuberculum minus** aus
- **Tendo m. Biceps brachii caput longum** setzt an **Tuberculum supraglenoidale** an. Ist von **Membrana synovialis** umhüllt und zieht **durch die Gelenkkapsel in den sulcus intertubercularis**.

membrana synovialis

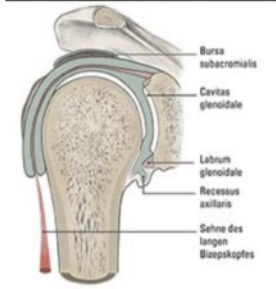
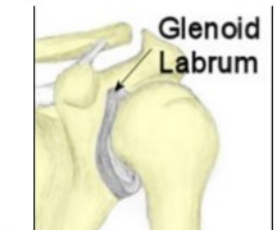mit Umschlag wieder zurück

- befestigt am **Labrum glenoidale**, zieht vor zum **collum anatomicum**,
- stülpt sich in den **Sulcus intertubercularis** und bildet dort die **Vagina synovialis intertubercularis** (Sehnenscheide), die die Sehne des langen Bizepskopfes umhüllt. *↳ über tendo biceps brachii gestülpt*

membrana fibrosa

- bildet einen **Bindegewebszug** über dem **Sulcus intertubercularis** und **bedeckt** damit den **oberen Teil der Vagina synovialis intertubercularis**

Hilfseinrichtungen



Labrum glenoidale (Gelenkklippe)

- aus **Faserknorpel** und **vergrößert die Pfanne**

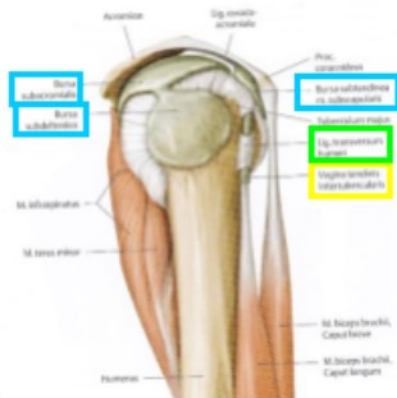
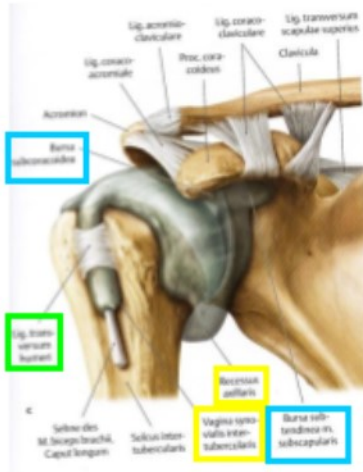
Recessus axillaris

- ist eine **Aussackung der Capsula articularis** bei herabhängendem Arm (an der unteren Seite im muskelfreien Bereich)
- ist eine **Reservefalte**, insbesondere bei Abspreizungen des Arms
- bei längerer Schonhaltung kann er **verkleben bzw. atrophieren** erhebliche Bewegungseinschränkung

Vagina synovialis intertubercularis (Sehnenscheide)

umhüllt die Sehne des langes Bizepskopfes
 verläuft durch den **Sulcus intertubercularis**

Bursen



nicht (oder selten) kommunizierend

Bursa subdeltoidea

- liegt unter dem M. deltoideus
- liegt über dem Humerus
- kommuniziert regelmäßig mit Bursa subacromialis

Bursa subacromialis

- liegt unter dem Dach des Schultergelenks (Fornix humeri)
- liegt auf der Sehne des M. supraspinatus
 - wird bei allen Bewegungen des Schultergelenks beansprucht
 - sorgt zusammen mit der Bursa subdeltoidea für ein reibungsloses Gleiten des Humeruskopfes sowie der Ansatzsehnen der Rotatorenmanschette unter dem Schulterdach während der Abduktion bzw. Elevation des Armes

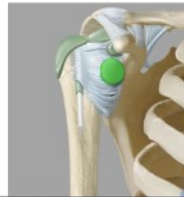
Bursa subcoracoidea

- liegt zwischen Gelenkkapsel und Proc. coracoideus
- kann mit der Bursa subtendinea musculi subscapularis kommunizieren dadurch indirekte Verbindung mit Gelenkhöhle

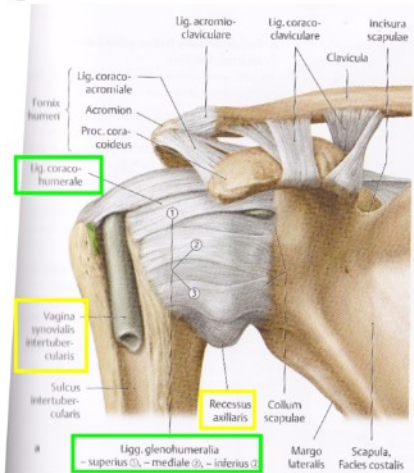
kommunizierend

Bursa subtendinea musculi subscapularis

- liegt an der Vorderwand des Schultergelenks zwischen dem Schulterdach und der Sehne des M. subscapularis
- ein Teil davon kommuniziert fast immer mit der Gelenkhöhle



Ligamenta



Ligg. glenohumeralia superius / mediale / inferius

- ziehen an der Vorderseite vom Collum scapulae zum Tuberculum minus des Humerus
- verstärken die Kapsel ventral
- alle 3 **hemmen hauptsächlich die Außenrotation und Retroversion inferius und mediale** (caudale Fasern) **hemmen auch Abduktion**

Lig. coracohumerale

- entspringt an der Basis des Proc. coracoideus strahlt in die Kapsel ein und zieht somit zum Tuberculum majus und minus
- verstärkt die Kapsel kranial
- **hemmt Außenrotation**

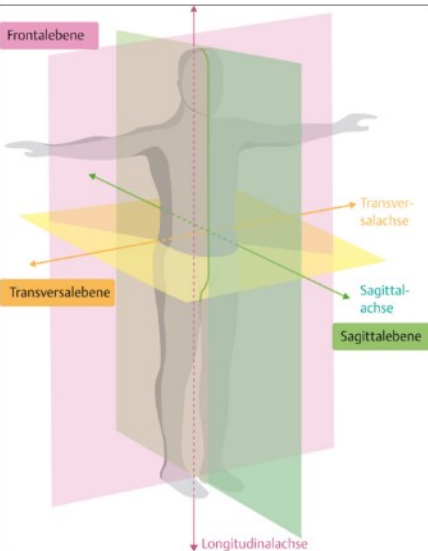
Lig. transversum humeri

- spannt sich über den kranialen Teil des Sulcus intertubercularis und **fixiert** darin somit die **Vagina synovialis** mit der Sehne des langen Bizepskopfes

Lig. coracoacromiale / fornix humeri

- zwischen Processus coracoideus und Acromion.
- Kräftige Bindegewebsplatte
- Unterstützung bei Druck auf den aufgestützten Arm
- **Hemmt** Luxation nach kranial (**Abduktion über Horizontale** ist ohne Mitbewegen von Art. sternoclaviculare und Art. acromioclaviculare nicht möglich)

Funktion/Bewegungen & Bewegungsachsen



Das Schultergelenk besitzt 3 Freiheitsgrade
Ist das Gelenk mit dem größten Bewegungsumfang
Ohne Mitbewegen der Scapula und Clavicula ist die Bewegung sehr eingeschränkt

Longitudinalachse (Frontosagittalachse)

Außenrotation / Innenrotation

- Bewegungen des Schultergelenks alleine (S90 im Art. cubiti)
30° 0° 60°
- Mit Bewegung der Scapula- und Claviculagelenke
90° 0° 100°

Sagittalachse (Sagittotransversalachse)

Abduktion / Adduktion

- Bewegungsumfang des Schultergelenks alleine
90° 0° 40°
- Mit Bewegung der Scapula- und Claviculagelenke
180° 0° 40°

Achse ≠ Ebene

Transversalachse (Frontotransversalachse)

Flexion (Elevation Anteversion) / Extension (Retroversion)

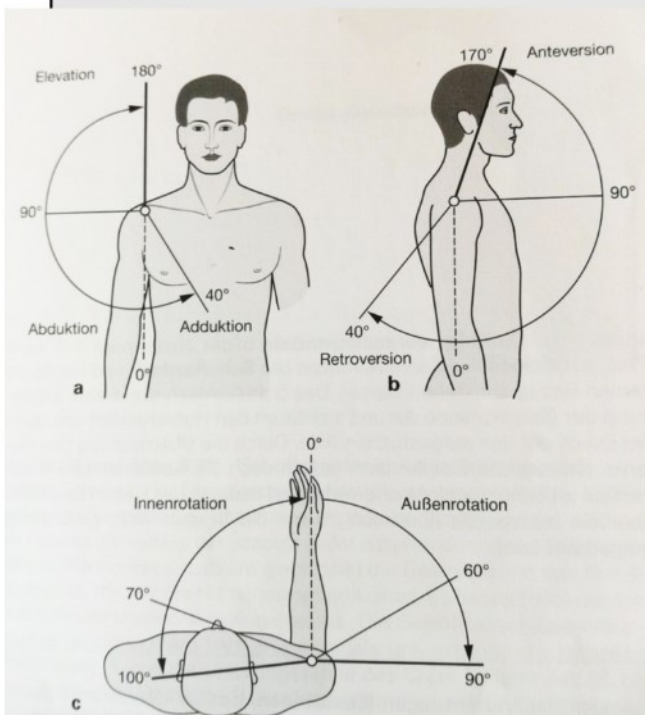
- Bewegungsumfang des Schultergelenks alleine
90° 0° 40°
- Mit Bewegung der Scapula- und Claviculagelenke
170° 0° 40°

+ Zirkumduktion


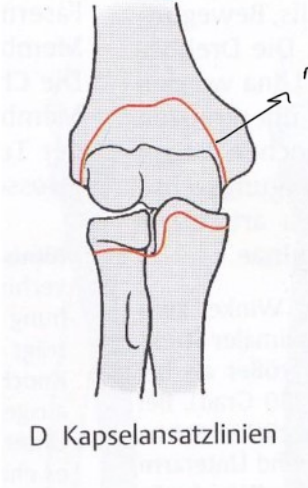
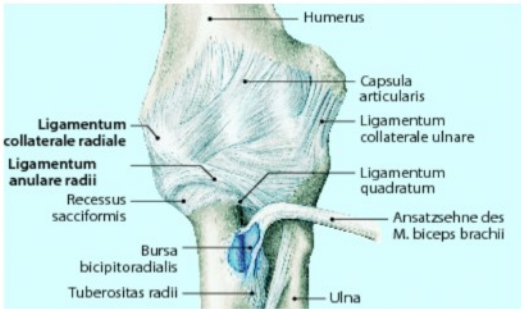
Besonderheiten (Bewegungshemmung, Sicherung des Gelenks, ...)

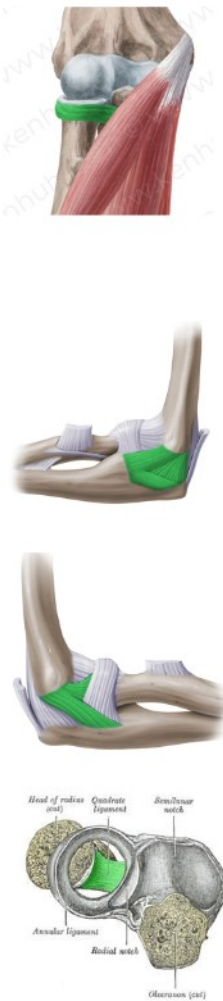
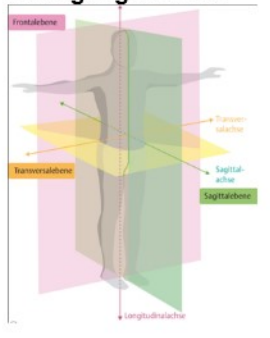
- Gelenkkopf ist verhältnismäßig größer als Gelenkspfanne – Luxationsgefahr!
Labrum vergrößert Pfanne
- Gelenk wird vorwiegend muskulär gesichert / Ansatzstellen strahlen in die Kapsel ein
M. infraspinatus
M. supraspinatus
M. teres minor
M. subscapularis
- Bewegungshemmung siehe Ligamenta



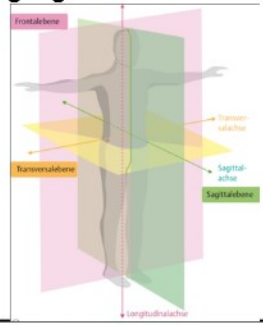
Art. humeri




ELLBOGEN - ART. CUBITI


Art. Cubiti	
Gelenke	 <ul style="list-style-type: none"> - Art. humeroradialis (Art. spheroidea) - Art. humeroulnaris (Gynglimus) <i>Scharniergelenk</i> - Art. radioulnaris proximalis (Art. trochoidea)
Gelenktyp	<ul style="list-style-type: none"> - Art. Composita (zusammengesetztes Gelenk)
Gelenkkapsel 	<ul style="list-style-type: none"> - dünn und schlaff (ventral etwas kräftiger) - seitlich von Kollateralbändern verstärkt - umgreift alle knorpeligen Gelenkflächen - spart Epicondylen des Humerus aus <p>Membrana synovialis <i>innen</i></p> <ul style="list-style-type: none"> - umfasst alle knorpeligen Gelenkflächen <p>Membrana fibrosa <i>außen</i></p> <ul style="list-style-type: none"> - Humerus: <ul style="list-style-type: none"> <u>vorne</u> oberhalb der <u>Fossa radialis</u> und <u>Fossa coronoidea</u> <u>hinten</u> oberhalb der <u>Fossa olecrani</u> <u>Epicondylen werden freigelassen!</u> - Ulna <ul style="list-style-type: none"> an der Knochenknorpelgrenze der <u>Incisura trochlearis</u> befestigt schließt <u>Processus coronoideus</u> leicht ein - Radius <ul style="list-style-type: none"> Kapsel reicht bis zum <u>Collum radii</u> bildet hier den <u>Recessus sacciformis superior</u> (Reservefalte, für Pro- und Supinationsbewegung des Unterarms) - <u>zwischen fibrosa und synovialis:</u> <ul style="list-style-type: none"> im Bereich der Gruben ist <u>reichlich Fettgewebe</u> kann bei extremen Bewegungen <u>bremsend</u> wirken - Muskelfasern strahlen in die Kapsel ein und verhindern Einklemmen <ul style="list-style-type: none"> M. brachialis M. triceps brachii M. anconeus
Hilfseinrichtungen	<p>Recessus sacciformis superior <i>im Ellenbogen am Radius</i></p> <ul style="list-style-type: none"> - Aussackung der Kapsel unterhalb des Lig. anulare radii (siehe Kapsel)
Bursen 	<p><u>nicht kommunizierend</u></p> <p>Bursa subcutanea olecrani <i>hinten (olecrani)</i></p> <ul style="list-style-type: none"> - zwischen Olecranon und Haut <p>Bursa bicipitoradialis <i>vorne</i></p> <ul style="list-style-type: none"> - zwischen Bizepsansatzsehne und Tuberositas radii


<p>Ligamenta</p> 	<p>Lig. anulare radii</p> <ul style="list-style-type: none"> - sichert das prox. Radioulnargelenk - verläuft von der vorderen zur hinteren Begrenzung der Incisura radialis ulnae - umgreift das Caput radii und presst es in die Incisura radialis der Ulna <p>Lig collaterale ulnare/radiale (strahlen in die Kapsel ein)</p> <ul style="list-style-type: none"> - sind sehr starke Seitenbänder, die die Kapsel verstärken - verlaufen fächerförmig, sodass sie dem Gelenk in jeder Stellung seitlichen Halt geben können <p>ulnare</p> <ul style="list-style-type: none"> - entspringt am Epicondylus medialis humeri und bildet ein Dreieck - vordere Faserzug (pars anterior) vom Epicondylus medialis zum Processus coronoideus - hintere Faserzug (pars posterior) vom Epicondylus medialis zum Seitenrand des Olecranon und bedeckt N. ulnaris - zwischen Faserzügen liegt lockeres Gewebe unten begrenzt durch quere Fasern (pars transversa) an der Ulna („Coop'scher Streifen“) <p>radiale <i>anterior, posterior</i></p> <ul style="list-style-type: none"> - zieht vom Epicondylus lateralis humeri in einem vorderen und hinteren Schenkel zum Lig. anulare radii - über dieses Lig. anulare radii strahlt es in die Ulna ein - verwachsen mit oberflächlichen Extensoren - nicht direkt am Radius befestigt, weil es sonst die Pro- und Supination hemmen würde <p>Lig. quadratum</p> <ul style="list-style-type: none"> - verbindet Collum radii mit Incisura radialis ulnae <p><i>„innen bei Lig. anulare“</i></p>
<p>Funktion/Bewegungen & Bewegungsachsen</p> 	<p>Schanierbewegungen</p> <ul style="list-style-type: none"> - Humerus und Ulna - Humerus und Radius <p>Drehbewegungen</p> <ul style="list-style-type: none"> - Humerus und Radius - Radius und Ulna <p>Bewegungsumfang ergibt sich aus dem Zusammenspiel der 3 Gelenke</p> <p>Transversalachse</p> <ul style="list-style-type: none"> - Flexion maximal 150° (Weichteilhemmung) - Extension kaum vorhanden; bei Frauen und Kindern maximal 10° <p>schräge Längsachse</p> <p>(Achse verläuft vom Zentrum des Capitulum humeri durch die Mitte der Fovea capitis radii schräg nach distal zum Processus styloideus ulnae)</p> <ul style="list-style-type: none"> - Pro- und Supination
<p>Besonderheiten (Bewegungshemmung, Sicherung des Gelenks, ...)</p>	<ul style="list-style-type: none"> - Knochensicherung durch Trochlea humeri mit Incisura trochlearis ulnae und Olecranon - Bandsicherung durch Lig. anulare radii und Ligg. Collateralia - <i>Recessus sacciformis sup.</i>
<p>Cubitalwinkel</p>	<p>Öffnungswinkel zwischen Ober und Unterarm bei maximaler Extension</p> <p>Bei Männern: 175° Bei Frauen: 180°</p>

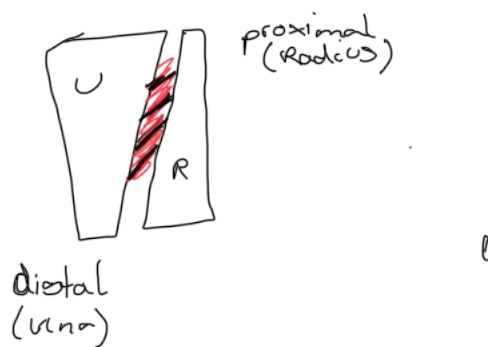
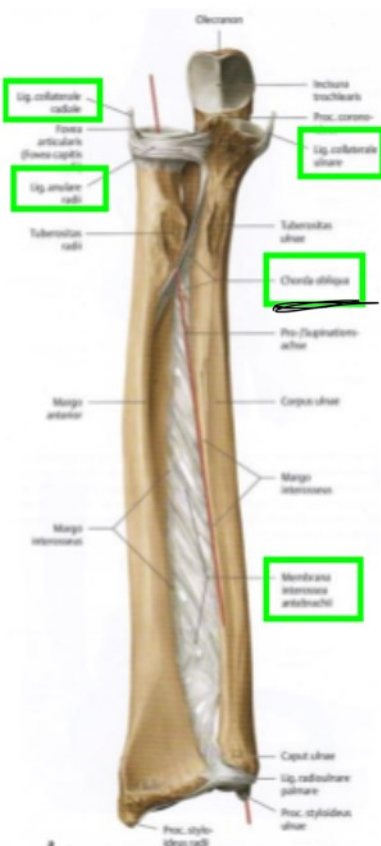
Gelenksflächen	<ul style="list-style-type: none"> - Humerus Capitulum humeri (Kopf) - Radius Fovea articularis capitis radii (Pfanne)
Gelenktyp	- eingeschränktes Art. spherioidea (Kugelgelenk) 
Ligamenta	 <p>Lig. anulare</p> <ul style="list-style-type: none"> - fixiert Radius an Ulna (siehe oben) <p>Lig. collaterale radiale</p> <ul style="list-style-type: none"> - verstärkt die Kapsel seitlich - sichert Gelenk seitlich
Funktion/Bewegungen & Bewegungsachsen	<p>Nur 2 Freiheitsgrade!! Trotz Kugelgelenk!!</p> <p>Frontotransversaleachse (Transversalachse) in S</p> <ul style="list-style-type: none"> - Flexion/Extension (zusammen mit dem Art. humeroulnaris) <p>schräge Längsachse (vom Capitulum humeri durch Fovea capitis radii zum Proc. styloideus ulnae)</p> <ul style="list-style-type: none"> - Pro- und Supination 
Besonderheiten (Bewegungshemmung, Sicherung des Gelenks, ...)	<ul style="list-style-type: none"> - Radius ist durch das Lig. anulare und durch die membrana interossea an die Ulna gebunden keine Abduktion möglich (deswegen eingeschränktes Kugelgelenk)

Art. humeroulnaris	
Gelenksflächen	<ul style="list-style-type: none"> - Humerus Trochlea humeri (Kopf) - Ulna Incisura trochlearis (Pfanne) <p>Auch Olecranon und Proc. coronoideus reichen in die Kapsel</p>
Gelenktyp	- Ginglymus (Scharniergelenk)
Ligamenta	 <p>Lig. collaterale ulnare (pos., ant., trans)</p> <ul style="list-style-type: none"> - verstärkt die Kapsel seitlich - sichert das Gelenk seitlich
Funktion/Bewegungen & Bewegungsachsen	<p>Einachsrig!!</p> <p>Transversalachse (durch Capitulum und Trochlea humeri)</p> <ul style="list-style-type: none"> - Flexion/Extension
Besonderheiten (Bewegungshemmung, Sicherung des Gelenks, ...)	<ul style="list-style-type: none"> - Knochensicherung durch Trochlea humeri mit Incisura trochlearis - Knochenhemmung (Extension) durch Olecranon, das bei der Extension in die Fossa olecrani trifft - Gelenksicherung seitlich durch Lig. collaterale ulnare

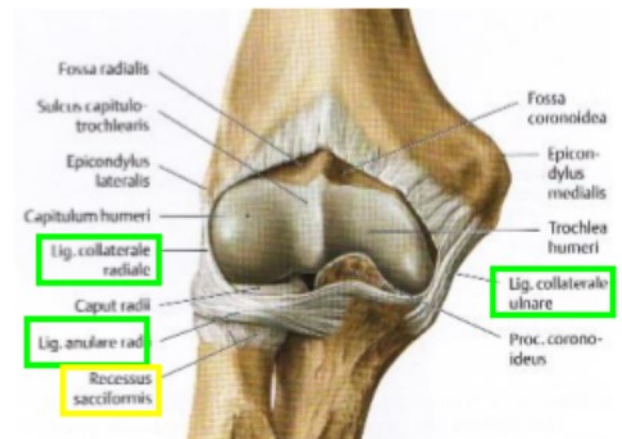
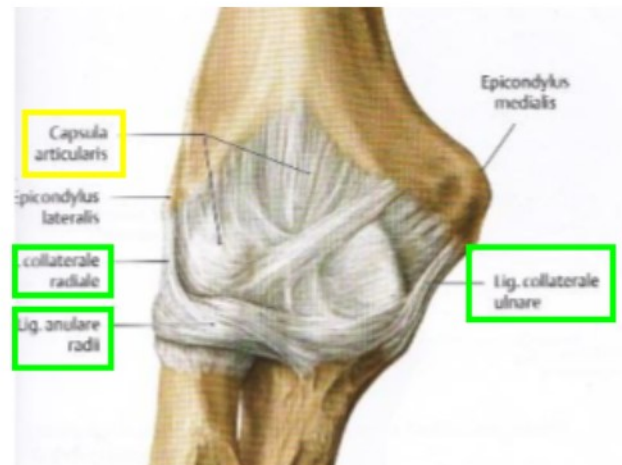
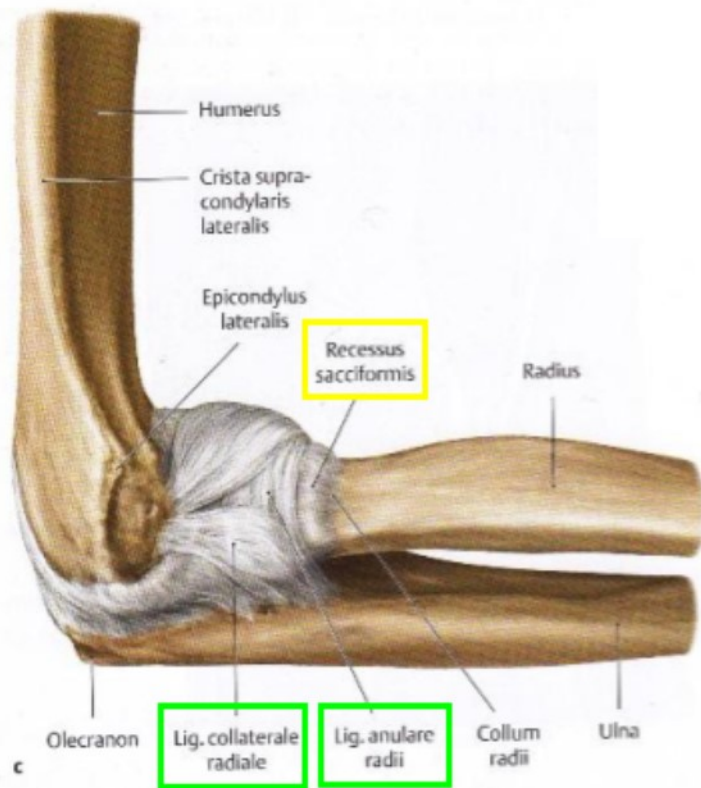
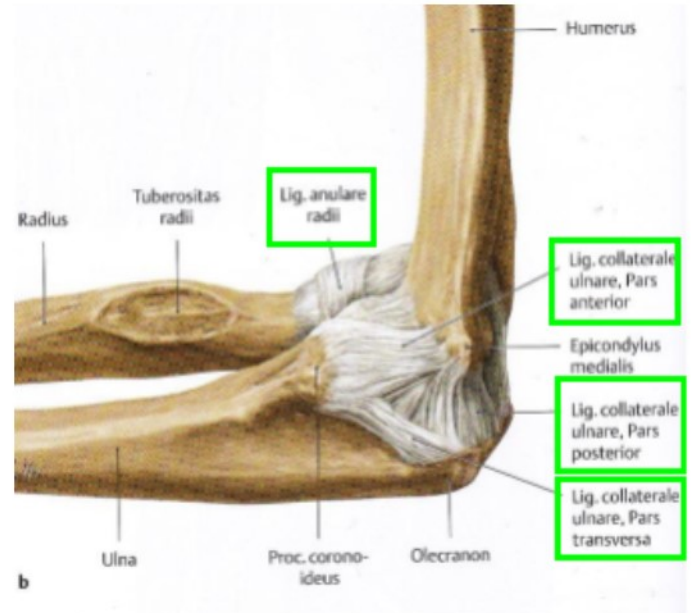
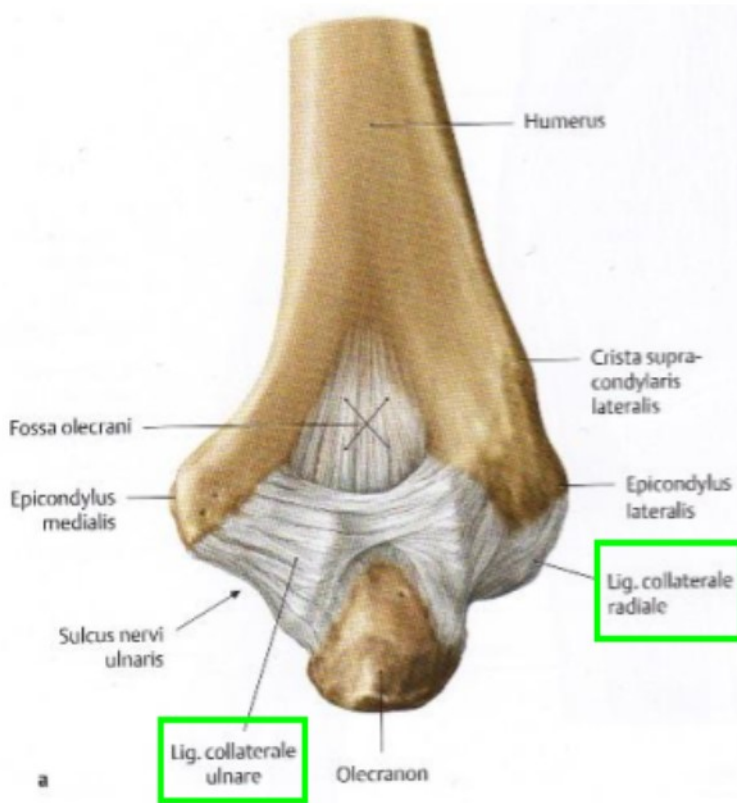
Art. radio-ulnaris proximalis	
Gelenksflächen	- Radius Circumferencia articularis (Kopf)

	- Ulna Incisura radialis (Pfanne)
Gelenktyp	- Art. trochoidea (Zapfen-/Radgelenk)
Ligamenta 	- Lig. anulare - Lig. collaterale radiale → an Ulna befestigt - Lig. quadratum
Funktion/Bewegungen & Bewegungsachsen	schräge Längsachse (einachsig) (Achse verläuft vom Zentrum des Capitulum humeri durch die Mitte der Fovea capitis radii schräg nach distal zum Processus styloideus ulnae) - Pro- und Supination - Jeweils maximal 80° - 90° - Von maximaler Pronation zu maximaler Supination 160° - 180°
Besonderheiten (Bewegungshemmung, Sicherung des Gelenks, ...)	- Sicherung des Gelenks durch Lig. anulare und seitlich durch Lig. collaterale radiale

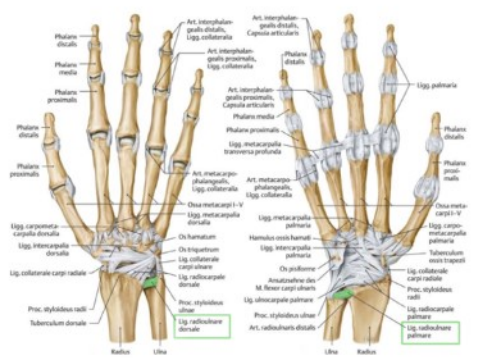
Membrana interossea antebrachii	
= Syndesmosis (Bandhaft) → Bindegewebe (Fasern) - spannt sich zwischen Radius und Ulna aus (Margo interosseus) - Fasern ziehen vom Radius proximal lateral nach distal medial zur Ulna - Chorda obliqua ist ein schräger Faserzug, der ungefähr von der Tuberositas ulnae bis zum Margo interosseus radii (distal der Tuberositas radii) reicht und die Membrana interossea proximal verstärkt → in Gegenrichtung	

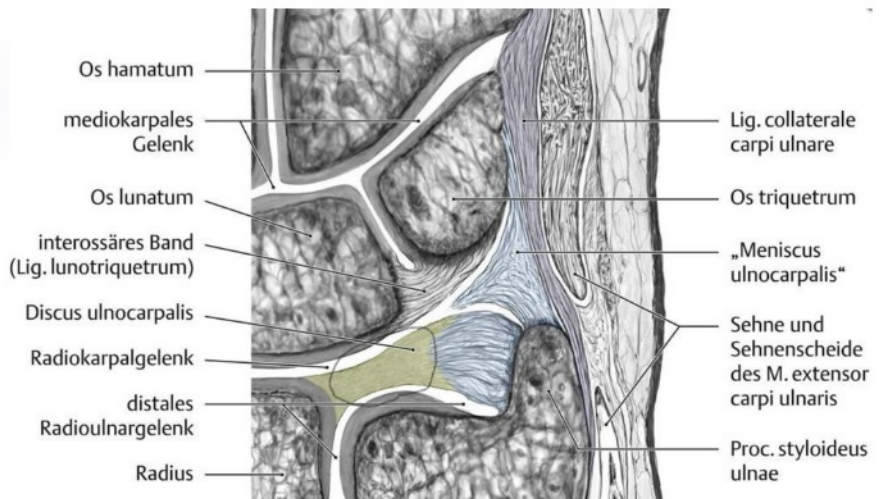
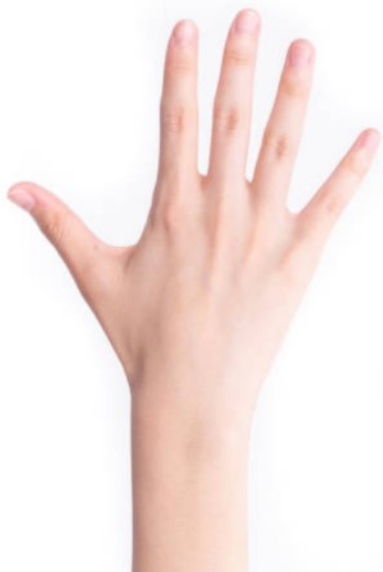

Art. Cubiti Bilder


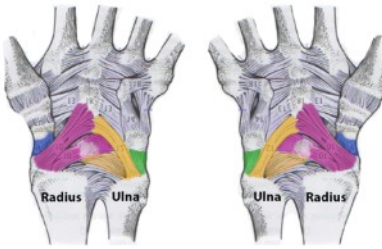



HAND

Art. radioulnaris distalis	
Gelenksflächen	Radius Incisura ulnaris (Pfanne) Ulna Circumferentia articularis ulnae (Caput ulnae)
Gelenktyp	Art. trochidea (Zapfen-/Radgelenk) wie bei prox. Art. simplex
Gelenkkapsel	<ul style="list-style-type: none"> - entspringt an Knochenknorpelgrenzen - vom Radius bis zur Ulna - bei der Ulna reicht sie bis zum Schaft - bildet dort den Recessus sacciformis inferior zw. Radius & Ulna - Kapsel ist schlaff
Hilfseinrichtungen	Recessus sacciformis inferior (7) Discus Articularis grenzt Gelenk nach distal ab <i>= Triangulum ?</i> <i>Zur Handwurzelreihe ?</i> Erlauben eine reibungsfreie Bewegung von Radius um Ulna
Ligamenta	 <ul style="list-style-type: none"> Lig. radioulnare dorsale <ul style="list-style-type: none"> - zieht dorsal von Incisura ulnaris (Rand) zum Proc. styloideus ulnaris Lig. radioulnare palmare <ul style="list-style-type: none"> - zieht palmar von Incisura ulnaris (Rand) zum Proc. styloideus ulnaris <p style="text-align: center;"><i>Discus & recessus sac. inf.</i></p>
Funktion/Bewegungen & Bewegungsachsen	Bewegungen immer in Kombination mit Art. radioulnaris prox. Bewegung Pro- und Supination Achse Caput des Radius zu Caput der Ulna



**Meniscus ulnocarpalis
= discus triangularis**

<p>Art. radiocarpalis (zw. Radius und Carpalknochen, Discus „statt“ Ulna) Proximales Handwurzelgelenk</p>	
<p>Gelenksflächen</p>	<ul style="list-style-type: none"> - Radius (Facies articularis carpalis) - Discus triangularis (ulnarer Anteil des Gelenks) - Os scaphoideum Os lunatum, Os triquetrum
<p>Gelenktyp</p>	<p>Art. ellipsoidea (Eigelenk) Art. Composita</p>
<p>Gelenkkapsel</p>	<ul style="list-style-type: none"> - Knochen-Knorpelgrenze / dorsal schlaff, palmar straff - verstärkt durch Bänder
<p>Hilfseinrichtungen</p>	<p>Discus triangularis (discus ulnocarpalis)</p> <ul style="list-style-type: none"> - aus Faserknorpel - liegt zw. caput ulnae und Os triquetrum bzw. Os lunatum - entspringt am distalen Rand d. Incisura ulnaris am Radius und zieht zum Proc. styloideus ulnae - äußeren Ränder sind an d. Ligg. radioulnare palmare et dorsale befestigt - Druckpolster 
<p>Ligament <u>Palmar:</u></p>  <p><u>Dorsal:</u></p> 	<p><u>Palmar:</u></p> <p>Lig. radiocarpale palmare Os triquetrum Os lunatum Os scaphoideum Os Capitatum</p> <p>Lig. ulnocarpale palmare Lig. ulnolunatum (Ulna und discus zu Os lunatum) Lig. ulnotriquetrum (Ulna und discus zu Os triquetrum) Lig. Ulnocapitatum (Ulna und discua zu os Capitatum)</p> <p><u>Dorsal</u> Lig radiocarpale dorsale vom Radius zu Os scaphoideum, Os lunatum und Os triquetrum</p> <p><u>Lateral</u> Lig. collaterale carpi radiale vom Processus styloideus radii zum Os scaphoideum & trapezium</p> <p>Lig. collaterale carpi ulnare vom Processus styloideus ulnae zu:</p> <ul style="list-style-type: none"> • Os triquetrum • Os pisiforme • Lig. carpi transversum (= retinaculum musculorum flexorum)

	<ul style="list-style-type: none"> • Os hamatum • Basis Os metacarpale 5
Funktion/Bewegungen & Bewegungsachsen	<p>transversale Achse durch beide Processi styloidei (Bewegung erfolgt im dist. u. prox. Gelenk) Dorsalextension Palmarflexion 40° 0° 40°</p> <div style="border: 1px solid black; padding: 5px; width: fit-content; margin-left: auto; margin-right: auto;"> proximal: os lunatum distal: Os capitatum </div> <p>dorsal-palmare-Achse durch das Os Capitatum Bewegung erfolgt nur im prox. Handwurzel-Gelenk Ulnarabduktion (Os triquetrum kommt in Kontakt mit Discus) Radialabduktion (Os triquetrum verliert Kontakt mit Discus) 20° 0° 20°</p>

Art. mediocarpalis <i>wenig eigene Bewegung, setzt Bewegung von Rca fort</i>	
Gelenksflächen	<ul style="list-style-type: none"> - wird gebildet von d. distalen und prox. Handwurzelreihe (ohne Os pisiforme) - sind ineinander verzahnt - artikulieren in einer wellenförmigen Linie miteinander
Gelenktyp	<ul style="list-style-type: none"> - Amphiarthrose (gezahntes Schaniergelenk 2 Köpfe 2 Pfannen) - Art composita <i>→ Gelenkflächen „verzähnen“ sich sind nicht glatt</i>
Gelenkkapsel	<ul style="list-style-type: none"> - palmar straff / dorsal schlaff - durch Bänder verstärkt <i>→ Lig. carpi arcuatum</i> - weit verzweigt aufgrund d. Gelenkspaltes (s-förmig) - wenn Lig. Interossea nicht vollständig ausgebildet sind kommuniziert die Gelenkkapsel mit Art. radiocarpalis und Art. carpometacarpalis (im Bereich von Os trapezium und Os trapezoideum)
Ligamenta <u>Palmar:</u> <u>Interossär proximal:</u> <ul style="list-style-type: none"> • Lig. scapholunatum • Lig. lunotriquetrum <u>Interossär distal:</u> <ul style="list-style-type: none"> • Lig. trapezoideum capitatum • Lig. capitohamatum 	<u>Palmar:</u> Lig. carpi radiatum <i>palmar</i> Strahlenförmig von Os Capitatum (erreicht alle Handwurzelknochen außer Os lunatum) Lig. pisohamatum Os pisiforme zu Hamulus des Os hamatum <i>palmar</i> Lig. carpi arcuatum (Fick'sches Bogenband) <i>dorsal</i> Dorsal von Os scaphoideum zu Os triquetrum (limitiert Palmarflexion) Ligg. intercarpalia palmaria/interossea/dorsalia Palmaria: verbinden Ossa carpi an der palmaren Seite kurzstreckig miteinander Interossea: direkt die Gelenkspalten durchziehende Bänder zwischen Handwurzelknochen einer Reihe. <i>prox & dist.</i> Dorsalia: dorsale Bänder zwischen proximaler und distaler Handwurzelreihe
Besonderheiten Bewegungen:	Bewegungen finden immer kombiniert im proximalen und distalen Handgelenk statt <u>Knochen d. prox. Handwurzelreihe</u> „leichter“ beweglich untereinander Bilden mit Art. Radiocarpalis eine funktionelle Einheit <u>Knochen d. dist. Handwurzelreihe</u> durch sehr straffe Bänder verbunden (Ligg. intercarpalia), deswegen schlecht beweglich untereinander Bilden mit Art. carpometacarpalis eine funktionelle Einheit dorsal-palmare Achse (durch Gelenkspalt) Ulnaraduktion & Radialaduktion


	<p>30° 0° 30° Transversale Achse (prox durch Os lunatum / distal durch Os capitatum) Dorsalextension Plamarflexion: 60°/80° 0° 60°/85°</p>
<p>Hilfseinrichtungen</p>	<p>Retinaculum musculorum flexorum: (ist eigentlich eine Hilfseinrichtung bei den Muskeln)</p> <ul style="list-style-type: none"> • Derbes, straffes, bindegewebiges Band • Von Eminentia carpi ulnaris (Hamulus ossis hamati und Os pisiforme) zu Eminentia carpi radialis (Tuberculum ossis scaphoidei und Tuberculum ossis trapezii) • bildet Canalis Carpi • Beugersehnen liegen bei dorsalflexion eng am Handgelenk an <p>Plica synovialis</p> <ul style="list-style-type: none"> • Zwischen Os lunatum und Os triquetrum • Zwischen Os capitatum und Os hamatum (ulnare Seite) <p><i>→ Lig carpi palmaris = Guyon'sche Loge</i></p>

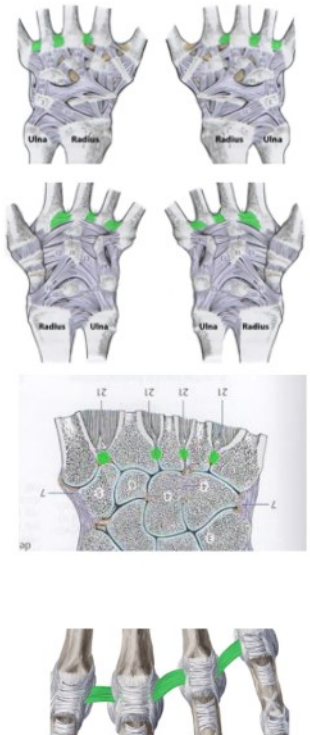
<p>Art. carpometacarpalis pollicis Daumensattelgelenk</p>	
<p>Gelenksflächen</p>	<ul style="list-style-type: none"> - Os trapezium Fac. art. - Os metacarpale I Basis ossis metacarpalis I
<p>Gelenktyp</p>	<ul style="list-style-type: none"> - Art. sellaris (Sattelgelenk) - Art simplex
<p>Gelenkkapsel</p>	<ul style="list-style-type: none"> - Knochenknorpelgrenze - Kapsel ist weit und dorsal und palmar durch Kapselbänder verstärkt
<p>Ligamenta</p>	<p>Ligg. Trapeziometacarpalia palmaria / dorsalia Von Os trapezium zu Basis Ossis metacarpalis I Begrenzt das Abspreizen des Pollex</p>
<p>Funktion/Bewegungen & Bewegungsachsen</p>	<p>Morphologisch eigentlich nur 2 Freiheitsgrade Da aber für die Opposition 3 Freiheitsgrade nötig sind, ist auch die Rotation möglich</p> <ul style="list-style-type: none"> - Ab- u. Adduktion - Flexion Extension - Opposition u. Reposition - Zirkumduktion (Kreisen)

<p>Art. carpometacarpalis II-V</p>	
<p>Gelenksflächen</p>	<ul style="list-style-type: none"> - Basis (Fac. art.) d. Ossa metacarpi II-V - (Os trapezium) Os trapezoideum, Os capitatum, Os hamatum

pollicis

Amphiarthrosis → min. Bewegungen bei „normalem“ Gelenk

Gelenktyp	<ul style="list-style-type: none"> - Amphiarthrosis (Sonderform weil sehr straffes Gelenk, minimale Beweglichkeit) - Art compositas
Gelenkkapsel	<ul style="list-style-type: none"> - Knochenkorpelgrenze - Durch Bänder verstärkt
Ligamenta	 <ul style="list-style-type: none"> - Ligg. carpometacarpalia dorsalia Verbinden dorsal die Basis ossis metacarpale II-V mit Ossa carpi distalis - Ligg. carpometacarpalia palmaria Verbinden palmar die Basis ossis metacarpale II-V mit Ossa carpi distalis - Lig. pisometacarpale Zwischen Os Pisiforme und Rand der Basis Ossis metacarpalis V (palmar)
Bewegungen	<p>Nur minimal Ausnahme: Os metacarpale V und Os hamatum Kann bis zu 20° gebeugt werden</p>

Art. intermetacarpalia	
Gelenksflächen	<ul style="list-style-type: none"> - Verbindungen zw. den Basen d. Ossa metacarpi untereinander
Gelenktyp	<ul style="list-style-type: none"> - Amphiarthrosis (Wackelgelenk Sonderform weil sehr straffes Gelenk) - Art. simplex
Gelenkkapsel	<ul style="list-style-type: none"> - straff und gut durch Bänder verstärkt
Ligamenta	 <ul style="list-style-type: none"> - Ligg. metacarpalia dorsalia Verbindet Basis Ossis metacarpalia dorsal - Ligg. metacarpalia palmaria Verbindet Basis Ossis metacarpalia palmar - Ligg. metacarpalia interossea Bänder fixieren die Basis der Mittelhand in der Tiefe der Gelenkspalten untereinander. - Ligamentum metacarpalia transversum profundum Zwischen Capitis Ossis metacapi II-V !! Syndesmosis; liegt tief und strahlt in den Knorpel ein

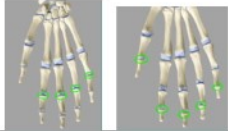
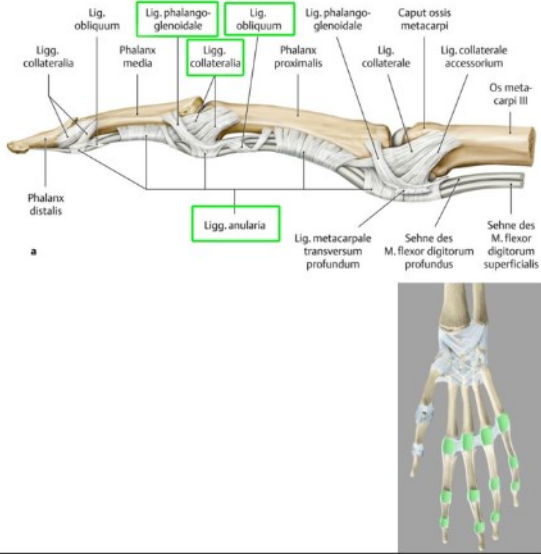
→ für MCP-Gelenke
(+palmaria & collaterale)

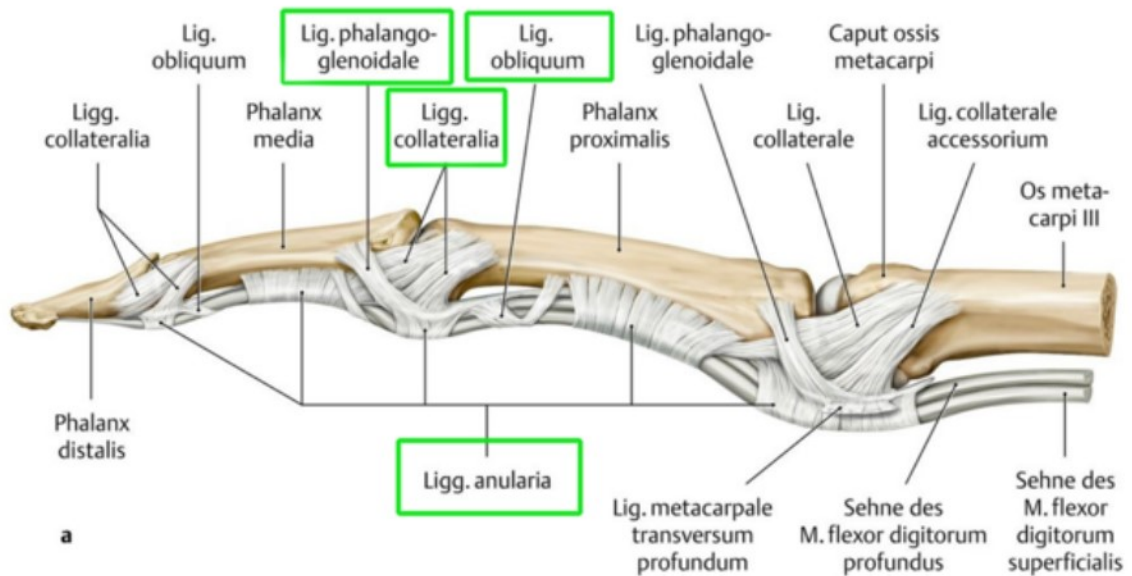
Ligamentum metacarpalia transversum superficialia

Zwischen Capitis Ossis metacapi II-V

Liegt oberflächlich

Art. interphalangealis prox. et. dist. (bei Daumen nur interphalangealis!)

<p>Gelenksflächen</p> 	<ul style="list-style-type: none"> - Basis phalangis (konkav) - Caput phalangis (konvex)
<p>Gelenktyp</p>	<ul style="list-style-type: none"> - Art. ginglymus (Scharniergelenk) - Art simplex
<p>Gelenkkapsel</p>	<ul style="list-style-type: none"> - Knochenknorpelgrenze - Schlaff und durch Bänder verstärkt
<p>Ligamenta</p> 	<p>Lig. collaterale (hemmen übertriebene Flexion)</p> <ul style="list-style-type: none"> - Ursprung an den Köpfen der Metacarpalknochen - dorsal nach palmar <p>Lig. phalango-glenoidale</p> <p>Lig. anulare <i>befestigt Sehnen</i></p> <ul style="list-style-type: none"> - im Gelenksbereich und Schaftbereich <p>Lig. obliquum <i>wach im Schaftbereich</i></p> <p>Ligg. Palmaria (hemmen dorsalextension)</p> <ul style="list-style-type: none"> - palmar - Dienen als palmare Kapselverstärkung - Boden für Fingersehnnenscheiden - Tragen an der Innenseite eine Faserknorpelplatte (=Vergrößerung der Gelenkpfanne)
<p>Bewegungen:</p>	<p>Flexion / Extension</p> <p>1 Freiheitsgrad</p> <p>Hemmung durch Weichteile und Ligg. Collateralia und Ligg. palmaria</p>



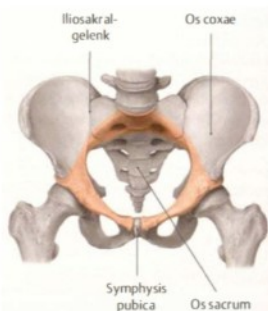
BECKEN - PELVIS

Pelvis (Becken)

Der Beckengürtel besteht aus den beiden Os coxae und dem Os sacrum. Durch die Art. iliosacrale und die Symphysis Pubica wird es zu einem stabilen Ring verbunden.

Es erlaubt nur wenig Bewegung, da die Stabilität des Beckenrings eine Voraussetzung für die Übertragung der Rumpflast auf die unteren Gliedmaßen ist.

Linea terminalis



- ist die Grenze zwischen großem und kleinem Becken
- verläuft vom
 - o Promontorium
 - o entlang der Lineae arcuatae ossis ilii
 - o über die Pecten ossis pubis
 - o bis zum oberen Rand der Facies symphysialis

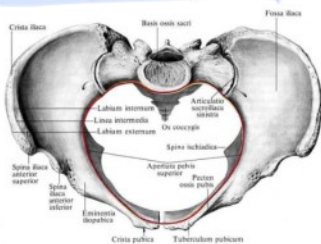
Pelvis major

- Großes Becken: Bereich oberhalb der Linea terminalis

Pelvis minor

- Kleines Becken: Bereich unterhalb der Linea terminalis

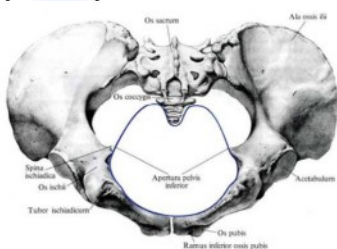
Apertura pelvis superior



Beckeneingang

- Eine gedachte Öffnung
- elliptisch bei der Frau herzförmig beim Mann
- wird begrenzt von der Linea terminalis
- führt ins kleine Becken
- Begrenzungen: Promontorium, Linea arcuata, Pecten ossis pubis Symphysis pubica = Linea terminalis

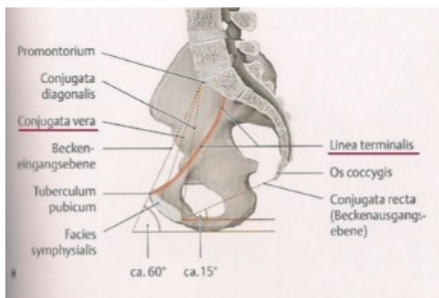
Apertura pelvis inferior



Beckenausgang

- Untere rautenförmige Öffnung des Beckens
- Von Knochen und Bändern begrenzt
- Bereich zwischen
 - o Os coccygis
 - o Rami ossis ischi
 - o Lig. Sacrotuberale / Lig. sacrospinale
 - o Rami ischi pubis inferiores

Conjugata vera



Abstand zwischen Promontorium und Hinterrand der Symphyse (Eminentia retropubica)

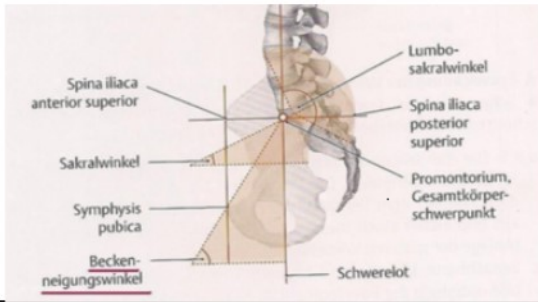
- Kleinster gerader Durchmesser
- Gibt Auskunft ob Beckenhöhle weit genug ist für eine vaginale Geburt (ca. 11cm)
- Kann nicht direkt gemessen werden
- Wird durch Conjugata diagonalis abgeschätzt
- Die **Conjugata diagonalis** ist der schräge Durchmesser vom Promontorium zum Lig. Pubicum inferius am unteren Symphysenrand.

Conjugata diagonalis

Abstehend Promontorium → Lig. pubicum inf (unterer Rand Symphyse)

Inclinatio pelvis → Conjugata vera → Horizontal 60°

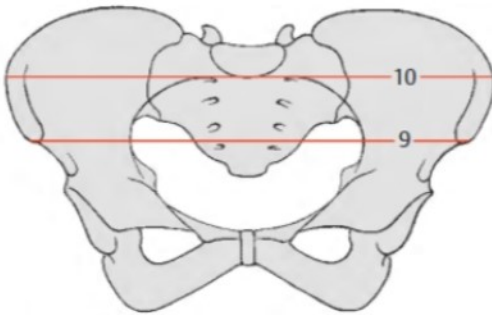
Inclinatio pelvis



Beckenneigungswinkel

- zwischen Beckeneingangsebene (Verbindung Promontorium/Oberrand Symphyse) und der Horizontalebene
 - bei aufrechter Haltung **ca. 60°**
- zw. conjugata vera & horizontal:

Äußere Beckenmaße



C äußere Beckenmaße

Distancia interspinosa (9)

Distanz zw. Den SIAS – 25 bis **26 cm** (beim Mann) SIAS-SIAS
26cm M

Distancia intercrystalis (10)

größte Distanz zw. Den Cristae iliaca Crista iliaca Crista iliaca
28cm M

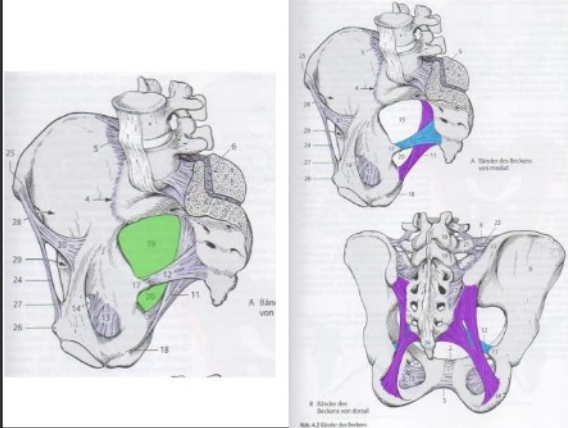
Distancia intertrochanterica

Distanz zw. den großen Trochantern am Femur – **31 cm**
) Trochanter - Trochanter
31cm M

Unterschiede Frau / Mann

	Frau	Mann
Becken	Flach und weit Breite und ausladende Alae	Massiv steil eng Kämme Höcker und Linien, stärker ausgeprägt Strukturen
Bänder	locker	straff
Darmbeinschaukeln	breit ausladend	steil
Pelvis minor	größer	kleiner
Promontorium	flacher	springt nach ventral vor
Beckeneingang	queroval	herzförmig
Abstand zwischen Tuber Ischiadica (Sitzbeinhöcker)	größer	kleiner
Incisura ischiadica major	Breit und abgerundet	Eng und hakenförmig
Os sacrum	Abgeknickt (3/4 Wirbel) kurz, breit, leicht gekrümmt	Gleichmäßig gekrümmt stärker gekrümmt, länger
Schambeinwinkel	Arcus pubicus $90^\circ - 100^\circ$ stumpf	Angulus pubicus 70° spitz
Foramen Obturatum	Quer eingestellt	längsgerichtet

Foramen ischiadicum majus/minus



Incisura ischiadicum major und minor vervollständigen sich durch 2 Bänder zu den Foramina ischiadicum majus u. minus

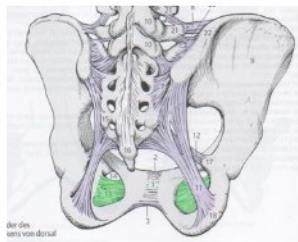
Lig. sacrospinale

- vom Seitenrand des Os sacrum u. Os Coccygis zur Spina ischiadica

Lig. sacrotuberale

- vom Seitenrand des Os sacrum u. Os Coccygis zum Tuber ischiadicum
- stärker u. länger als das Lig. sacrospinale

Membrana Obturatoria / Foramen Obturatum

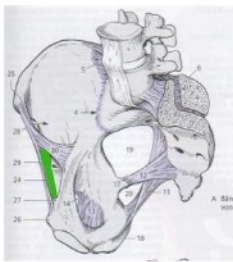


Membrana Obturatoria verschließt das Foramen obturatum fast ganz

Lässt aber ein Foramen Obturatum offen

- o A. obturatoria
- o V. obturatoria
- o N. obturatorius

Lacuna vasorum

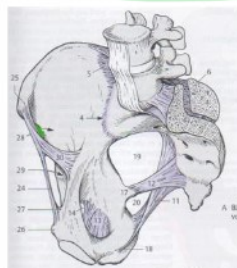


In dieser Bucht liegen einige

Gefäße

- o Ramus femoralis
- o N. genitofemoralis
- o A. femoralis
- o V. femoralis

Lacuna musculorum



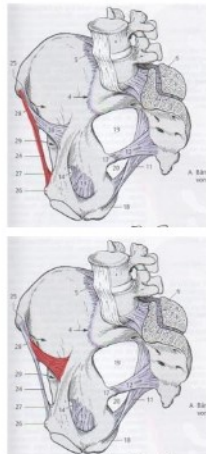
In ihr liegen Gefäße und Muskeln

- o M. iliopsoas
- o N. femoralis
- o N. cutaneus femoris lateralis

Sind Buchten, die von Knochen und Bändern umgeben sind. Beide sind kranial durch das Lig. inguinale, das Leistenband, begrenzt.

Lig. inguinale, Lig. iliopectineum

Ligamenta



Lig. inguinale

zwischen der Spina iliaca anterior superior und dem Tuberculum pubicum

- o dadurch entsteht ein Raum, der in der Mitte schräg durch den Arcus iliopectineus in 2 Hälften geteilt wird
- o die Hälfte Richtung Spina iliaca = Lacuna musculorum
- o Hälfte Richtung Tuberculum pubicum = Lacuna vasorum

Lig. lacunare

befestigt inguinale am Tuberculum pubicum

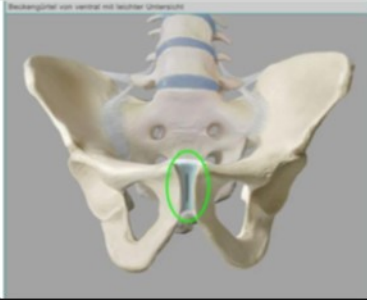
Lig. befestigt Lig. inguinale breitflächig am Tuberculum pubicum

Arcus iliopectineus

- o Von (Eminentia iliopubica) Pecten ossis pubis
- o strahlt in Lig. inguinale ein

Symphysis pubica

Gelenkflächen

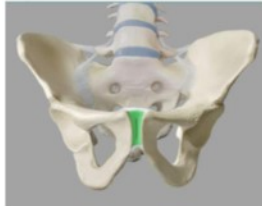


- Facies symphysialis der beiden Os pubis
- Discus interpubicus

Gelenktyp

- Symphysis (Knorpelhaft)

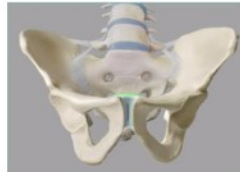
Hilfseinrichtungen



Discus interpubicus

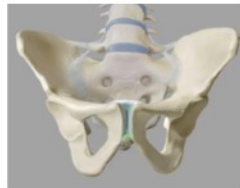
- Faserknorpel mit hyalinem Überzug
- verbindet rechtes und linkes Os pubis (beide Os coxae)
- ist kranial und kaudal mit Ligg. Verwachsen
- Oft bildet sich nach dem 1. Lebensjahr eine Cavitas Symphysialis (=länglicher Spalt in der Mitte des Discus)

Ligamenta



Lig. pubicum superius

- verstärkt Discus interpubicus cranial





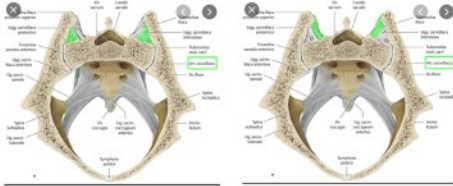

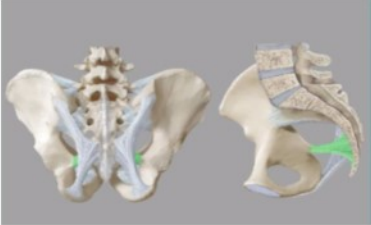
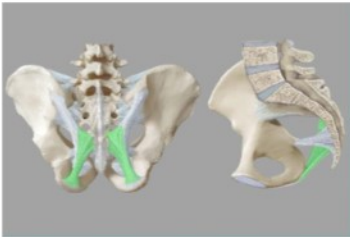
Lig. pubicum inferius

- verstärkt Discus interpubicus caudal
(conjugata diagonalis)

Bewegung

- keine bzw. nur sehr gering
- bei beidseitigem Stehen durch Zugkräfte belastet
- bei einseitigem Stehen durch Schubkräfte belastet

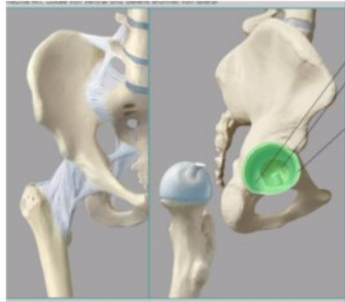Art. sacroiliaca

Gelenkflächen		<ul style="list-style-type: none">- Os sacrum Facies auriculares ossis sacri- Os ilium Facies auriculares ossis ilii- beide Gelenkflächen sind mit Faserknorpel überkleidet
Gelenktyp		- Amphiarthrosis (stark eingeschränkte Gelenkverbindung / Wackelgelenk)
Gelenkkapsel		<ul style="list-style-type: none">- sehr straff- Ansatz an Knochenknorpelgrenze der Gelenkflächen- durch Bänder verstärkt <i>von Bändern gebildet</i>
Hilfseinrichtungen /Bursen		-----
Ligamenta	    	<p>Lig. sacroiliaca anteriora / ventrale (bildet Kapsel)</p> <ul style="list-style-type: none">- liegt auf der Beckeninnenseite- verstärkt die Kapsel ventral <p>Ligg. sacroiliaca interossea (Achtung: ist laut Weninger hinter Lig. sacroiliaca posterior und damit NICHT Teil der Kapsel)</p> <ul style="list-style-type: none">- spannen sich dorsal zwischen Tuberositas iliaca und Tuberositas ossis sacri- verlaufen in der Tiefe unmittelbar hinter dem ISG- kann als Syndesmose bezeichnet werden da es nicht direkt mit dem Gelenk in Kontakt ist. <p>Lig. sacroiliaca posteriora / dorsalia (bildet Kapsel)</p> <ul style="list-style-type: none">- Ligg. sacroiliaca interossea sind von Ligg. sacroiliaca posteriora bedeckt- von Spina iliaca posterior superior nach medial zu den Foramina sacralia posteriora / Crista sacralis lateralis <p>Lig. iliolumbale</p> <ul style="list-style-type: none">- verbindet Os ilium mit den Lendenwirbeln- Lateraler Anteil: vom Proc. Costalis des LW 4/5 zu Crista iliaca- Ventrokaudaler Anteil: von LW 4/5 in das Lig. Sacroiliacum anterius ein und verstärkt den ventralen Bandapparat- Bandapparat hilft, das Kreuzbein bei aufrechtem Stand im Beckenring zu verankern und verhindert somit das Abgleiten des Os sacrum in die Beckenhöhle. <p>Lig. sacrospinale</p> <ul style="list-style-type: none">- vom Seitenrand des Os sacrum bzw. Os Coccygis zur Spina ischiadica- sichert das Iliosakralgelenk- verhindert, dass Sacrum nach dorsal kippt <p>Lig. sacrotuberale</p> <ul style="list-style-type: none">- vom Seitenrand des Os sacrum bzw. Os Coccygis zum Tuber ischiadicum- sichert das Iliosakralgelenk- verhindert, dass Sacrum nach dorsal kippt <p>Beide Bänder (Lig. sacrospinale und Lig. sacrotuberale) bewirken, dass die Incisura ischiadica major zum Foramen ischiadicum majus bzw. die Incisura ischiadica minor zum Foramen ischiadicum minus vervollständigt werden.</p>

<p>Funktion/Bewegungen & Bewegungsachsen</p>	<ul style="list-style-type: none"> - ist zwar ein echtes Gelenk, aber durch die straffe Kapsel und den straffen Bandapparat sind die Bewegungsmöglichkeiten erheblich eingeschränkt Amphiarthrose - Mann nahezu unbeweglich - Frau geringfügig beweglich <p>Die transversale Achse ist entweder im Zentrum der Facies auricularis</p> <ul style="list-style-type: none"> - leichte Rotationsbewegung (Kippbewegung) -> transversale Achse im Bereich der Anheftungsstellen der Ligg. sacroiliaca interossea - leichte Translationsbewegungen möglich
<p>Besonderheiten (Bewegungshemmung, Sicherung des Gelenks, ...)</p>	<ul style="list-style-type: none"> - sehr stark band- und kapselgesichert (siehe oben)!!! - ventral: Lig. sacroiliaca anterior - dorsal: Lig. sacroiliaca interossea/posterior sowie Lig. iliolumbale - Gelenk dient zur Übertragung des Körpergewichtes auf die Oberschenkel <p>Hemmung der Dorsalkippung: Lig. sacrotuberale, Lig. sacrospinale</p> <p>Verhinderung des Abgleitens des Os sacrum in die Bauchhöhle: Lig. Sacroiliaca anterior/posterior/interossea</p> <p>Hemmung d. Drehung nach vorne (Rotation): Lig. sacrotuberale, Lig. sacrospinale, Lig. sacroiliaca ventralia</p>

Art. coxae

Gelenkflächen

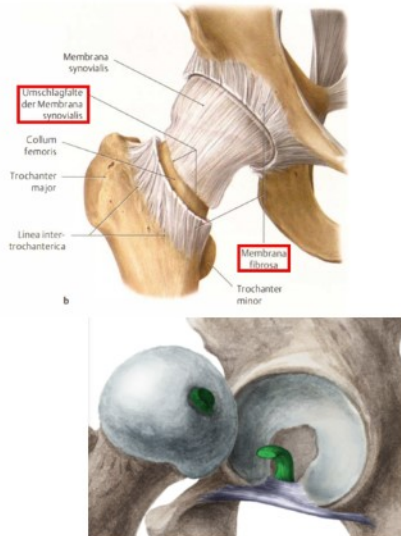
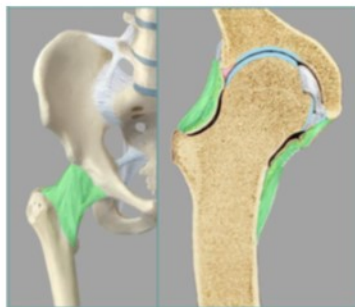

- Os coxae **Facies lunata acetabuli** (Hyaliner Knorpel)
Labrum Acetabuli (Faserknorpel)
- Femur. **Caput femoris**
(bis auf Fovea capitis femoris mit
hyalinem Knorpel überzogen)

Fossa acetabuli ist mit Bindegewebe und Fettgewebe ausgefüllt und von Membrana Synovialis überzogen.

- **Art. cotylica** (Nussgelenk) *Gelenkkopf wird stark von Gelenkpfanne*

Gelenkkapsel



Membrana fibrosa

- entspringt am **knöchernen Pfannenrand (Limbus acetabuli)**
- setzt auch an **Lig. transversum acetabuli** an
- Labrum acetabuli ragt frei in den Gelenkraum hinein
- ventral im Bereich der **Linea intertrochanterica**
- dorsal bei der **Crista intertrochanterica (etwas darüber)**
Crista Intertrochanterica, Fossa trochanterica, Trochanter major und Trochanter minor liegen außerhalb der Kapsel
- Verstärkung der Membrana fibrosa durch drei Bänder:
 - o Lig. iliofemorale,
 - o Lig. ischiofemorale
 - o Lig. pubofemorale

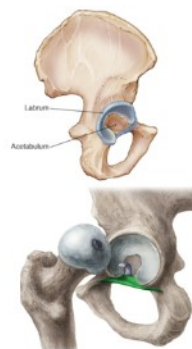
Membrana synovialis

- Heftet am Pfannenrand (**Labrum Acetabuli**) an
- Etwa 1 cm proximal der Anheftung der Membrana fibrosa (vor der Crista/Linea intertrochanterica) schlägt Membrana synovialis im Inneren der Gelenkhöhe auf den Schenkelhals um und zieht auf seiner Oberfläche bis zur Knorpelknochengrenze des Femurkopfes und setzt dort an
- **ventral und dorsal gibt es jeweils eine Kapselschwachstelle**
- **nicht durch Bänder gesichert** durch starke Gewalteinwirkung von außen kann der Femurkopf dort aus der Gelenkpfanne heraustreten

Lig. capitis femoris

- ist von **membrana synovialis** umkleidet
- zieht von **Fossa acetabuli** zu **Fovea capitis femoris**

Hilfseinrichtungen



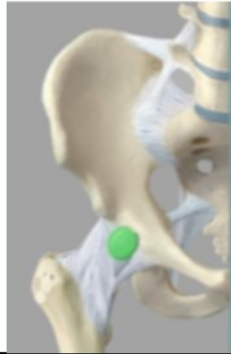
Labrum acetabuli

- Gelenkklippe: **straffes Bindegewebe und faserknorpeliges Material**
- **vergrößert die Facies lunata acetabuli und bedeckt somit den Kopf um 2/3** *art. cotylica (Nussgelenk)*

Lig. transversum acetabuli

- vervollständigt im Bereich der **Incisura acetabuli** die Gelenkfläche

Bursen

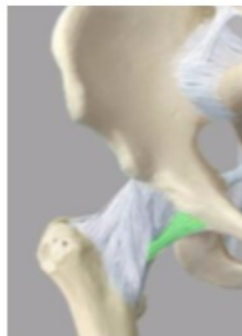
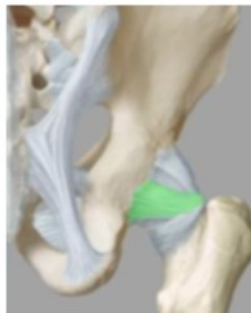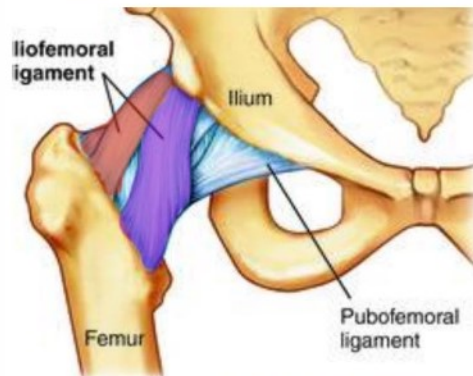
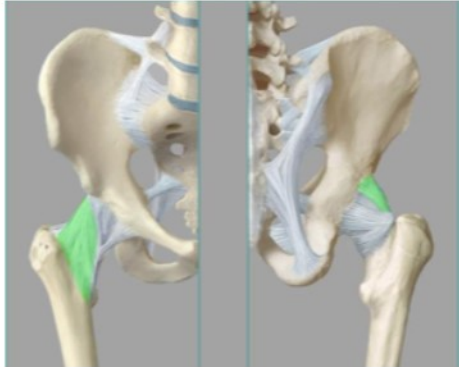


nicht (selten) kommunizierende Bursen

Bursa iliopectinea

- befindet sich auf der **ventralen Seite** zwischen Kapsel und dem M. iliopsoas
- steht in 10-15 % mit der Gelenkhöhle in Verbindung (kommunizierend)

Ligamenta



Lig. iliopemorale (Darmbein-Schenkel-Band)

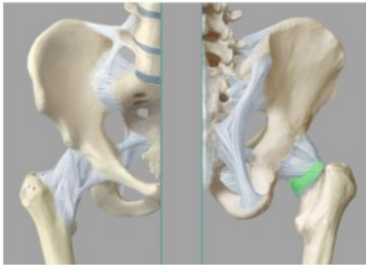
- stärkste Band des Menschen (Zugfestigkeit von >350 kg)
- Kontakterhaltung zwischen **Femurkopf** und **Pfanne**
- von der **Spina iliaca anterior inferior** u. vom **Rand des Acetabulum** und strahlt fächerförmig zur **Linea intertrochanterica** (ventral)
 - o **Pars transversum (lateralis)** **weiter kranial** gelegen und verläuft parallel zur Collumachse (Band zieht bis Basis des Trochanter major)
 - o **Pars descendens (medialis)** **weiter kaudal** gelegen und verläuft parallel zur Corpusachse (Band zieht Richtung Trochanter minor)
- durch die **schraubige Verdrehung** des lateralen Bandabschnitts verhindert es bei aufrechtem Stand ein Abkippen des Beckens nach dorsal ohne Einsatz der Muskelkraft
- medialer abschnitt hemmt Extension
- **hemmt** mit seinen lateralen Bandzügen die **Adduktion** des gestreckten Beins und **stabilisiert** das **Becken** auf der Standbeinseite
- es verhindert gemeinsam mit den kleinen Glutäalmuskeln ein Abkippen des Beckens zur Spielbeinseite
- **Pars transversum** hemmt die **Außenrotation** (beide Anteile)
- **Pars descendens** hemmt in geringem Umfang die Innenrotation
- bei **erhobenem Oberschenkel** erschlafft das **gesamte Band** wesentliche stärkere Rotation möglich
- bei gebeugtem Oberschenkel kommt es zur Entspannung der Ligg. iliopemorale, somit kann das Becken etwas weiter nach dorsal absinken
Sitzen wird möglich

Lig. ischiofemorale (Sitzbein-Schenkel-Band)

- dorsal von **Corpus ossis ischii** (unterhalb des Acetabulum)
- zieht fast horizontal über das Collum femoris
- zieht zur **Fossa trochanterica**
- setzt am Pars transversum des Lig. iliopemorale an
- strahlt auch in die **Zona orbicularis** ein
- hemmt die Innenrotation und geringfügig auch die Adduktion (siehe Lig. iliopemorale)

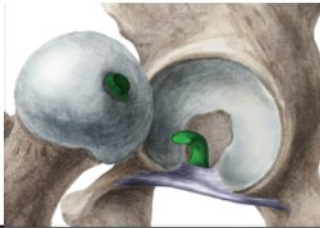Lig. pubofemorale (Schambein-Schenkel-Band)

- ist das schwächste dieser 3 Bänder
- entspringt unterhalb der **Crista obturatoria**
- (**Tuberculum pubicum** zu **Acetabulum**)
zieht zum Teil in die **Zona orbicularis**
- hemmt Abduktion, Außenrotation und Extension



Zona orbicularis (Ringband)

- liegt wie ein Kragen um die engste Stelle des Collum femoris
- verdeckt durch Bänder, die in sie einstrahlen
 - o lig. iliofemorale
 - o lig. pubofemorale
 - o lig. ischiofemorale
- besteht aus zirkulär verlaufenden Fasern

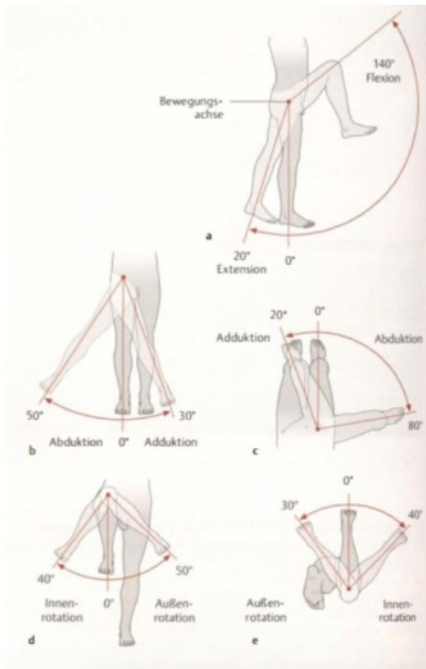


Lig. capitis femoris (Femurkopfband)

- **intrakapsulär:** liegt innerhalb der Kapsel und wird von der Membrana synovialis umgeben
- reicht von der Incisura acetabuli / Lig. transversum acetabuli bis zur Fovea capitis femoris
- hat keine mechanische Funktion, sondern dient mit seinen Gefäßen der Versorgung des Femurkopfes
- erst bei Luxation kann es bis zu einem gewissen Grad eine weitere Abweichung verhindern, da es erst dann gespannt wird

Funktion/Bewegungen & Bewegungsachsen

Muskeltonus wirkt hemmend auf das Gelenk, stärkste Einschränkung erfolgt bei der Erhebung des gestreckten Beines nach vorne



Frontotransversale Achse

(Transversalachse durch Caput femoris)

Flexion (Anteversion) Extension (Retroversion)
140° 0° 20°

Extension lässt sich passiv auch etwas erweitern und bei gleichzeitiger Abduktion auf bis zu ~ 45° ausdehnen

Sagittotransversale Achse

(Sagittalachse durch caput femoris)

Abduktion	0°	30°	aus Neutral-Null-Stellung im Hüftgelenk
80°	0°	20°	mit gebeugtem Kniegelenk

Frontosagittale Achse

(Longitudinalachse vertikal durch Caput femoris u. Condylus medialis femoris)

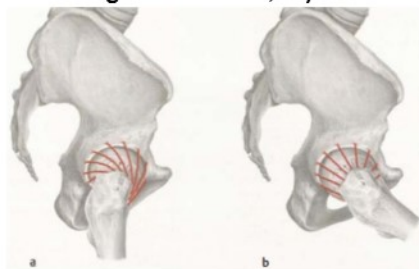
Außenrotation	50°	0°	40°	stehend 90° in Hüfte und Knie
30°	0°	40°	bauchlage 90° im Knie	

Zirkumduktion (Beinkreisen)

zusammengesetzte Bewegung

Bein schwingt um einen unregelmäßigen Kegelmantel, dessen Spitze im Femurkopf liegt

Besonderheiten (Bewegungshemmung, Sicherung des Gelenks, ...)



Hemmung der Extension:

Bänder (Lig. iliofemorale, Lig. ischiofemorale, Lig. pubofemorale, Zona orbicularis) sind beinahe ringförmig um den Femurkopf angeordnet, bei Extension verschrauben sie sich ineinander und drücken so die Weichteile des Femurkopfes noch stärker in die Pfanne. gelenksichernde Funktion der Bänder

Bei Flexion (Anteversion) entspannt sich die Bänderschraube und die Bänder sind deutlich relaxiert mit der Folge, dass der Femurkopf weniger stark in die Pfanne gepresst und dadurch beweglicher wird.

Hemmung der Extension:

Lig. iliofemorale
Lig. pubofemorale

Hemmung der Flexion:
Lig. ischiofemorale

Hemmung der Innenrotation
Lig. ischiofemorale
Lig. iliofemorale

Hemmung der Außenrotation (bei 90° Flexion)
Lig. iliofemorale pars lateralis
Lig. pubofemorale

Hemmung der Abduktion
Lig. pubofemorale

Hemmung Adduktion
Lig. Ischiofemorale (vor allem obere Anteile)
Lig. iliofemorale pars lateralis

Verhinderung der Dorsalkippung
Lig. iliofemorale pars medialis

Verhinderung der Ventralkippung
Lig. ischiofemorale

KNIE - ART. GENUS

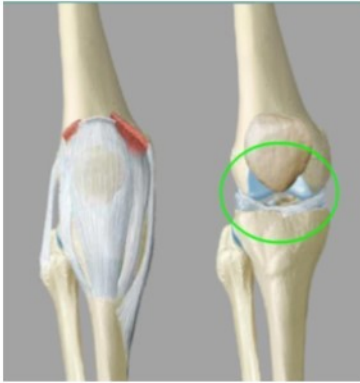
Art. genus (Kniegelenk)

Gelenktyp

Trochogynglimus (transportables Drehschaniergelenk)

In der Kapsel befindet sich **Art. femurpatellaris**
Und **Art. femurtibialis**

Gelenkkörper



Art femurpatellaris

Facies articularis patellae (Patella)
Facies articularis patellaris femoris (Femur)

Beim Abwinkeln gleitet die Patella über die Gelenkflächen des Femur nach unten und fungiert als Hypomochlion (ein Widerlager) an dem die Sehnen ihre Verlaufsrichtung ändern. Es wirkt als Umlenkpunkt

Art. femurtibialis

- Condylus medialis/lateralis femoris
- Condylus medialis/lateralis tibiae

Art. meniscefemorale:

Meniscus und Femur.
Flexion / Extension

Art. meniscotibiale

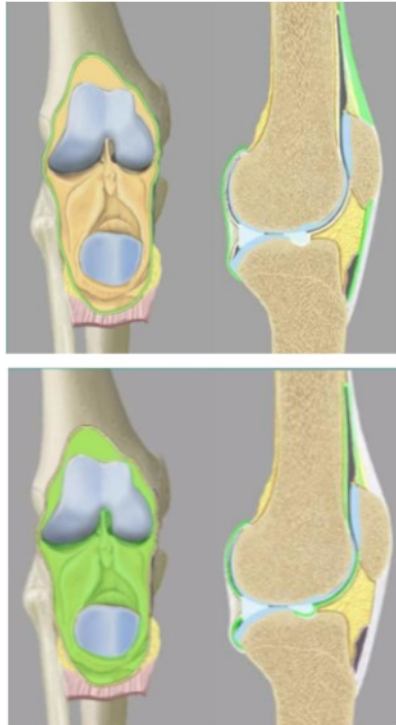
Meniscus und Tibia
meniscale Verschiebungen

Beide Gelenke sind von einer gemeinsamen Gelenkkapsel umschlossen und liegen in einer Gelenkhöhle.

Gelenkkapsel

- schlaff, weit
- Vorne und seitlich dünn, durch Bänder verstärkt
- in der vorderen Kapselwand ist die Patella eingelagert
- Entlastungsstellung bei 25° Knieflexion

Gelenkkapselansätze



Die Membrana fibrosa und Membrana synovialis sind an der Vorder- und Hinterfläche durch Fetteinlagerungen getrennt.

Membrana fibrosa

stabilisierende Faserschicht

Femur:

- umläuft ventral seitlich die Condylen
- setzt etwas über der facies patellaris an
sie ist mit der Quadrizepssehne und der Patella verwachsen
- dorsal erreicht sie die Linea intercondylaris

Tibia:

- ventral etwa 1 cm unterhalb der Knorpelränder mit dem Periost verwachsen (am Tuberculum tibiae)
- dorsal an der Knochen Knorpelgrenze

Membrana synovialis

Femur:

- ventral ist vom Knochen durch periostales Bindegewebe etwas abgehoben
- Die Umschlagstelle der Membrana synovialis befindet sich ventral am Femur in einiger Entfernung zur Knorpelgrenze (weiter proximal).
- Bursa suprapatellaris entsteht durch die Umschlagfalte der Membrana synovialis
- Dorsal liegt sie am Femur unmittelbar an der Knorpelgrenze der Condylus femoris
- Gelenkraum enthält zwei, nach dorsal gerichtete, Buchten
- In der Mitte gelangt die Membrana synovialis an das Lig. cruciatum anterius / posterius. (befindet sich zwar intrakapsulär, aber nicht intraartikulär!)

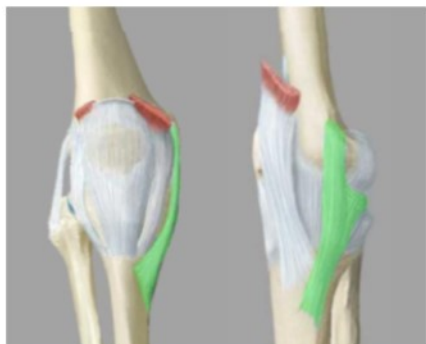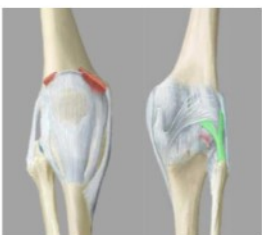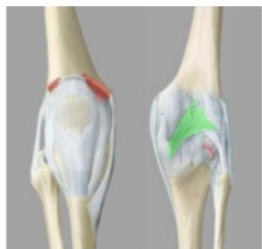
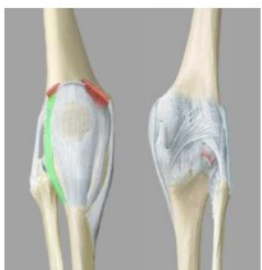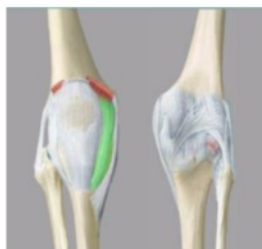
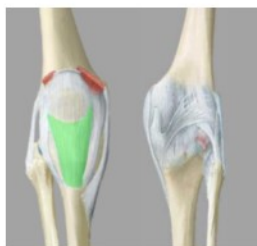Tibia:

- Ansatz- und Umschlagstelle liegen ventral unmittelbar nahe der Knorpelgrenze.
- Dorsal ist der Ansatz unmittelbar an der Knorpelgrenze.

Die Menisci sind in die Membrana synovialis eingebaut.

Kreuzbänder befinden sich nicht innerhalb der Membrana synovialis

Ligamenta



Aufgrund der geringen Knochenführung v. a. im Femurtibialgelenk, müssen Stabilität und Bewegungen im Kniegelenk durch einen starken Bandapparat gesichert werden. Man unterscheidet Außen- und Binnenbänder.

Lig. patellae

- von der Patella zur Tuberositas tibiae
- Teil der Ansatzsehne des M. quadrizeps

Retinaculum patellae mediale (mediales Kapselband)

- aus den Fasern des M. vastus medialis entstanden
- liegt medial vom Lig. patellae
- setzt distal vor dem Lig. collaterale tibiale an
- transversal verlaufende Fasern vom Epicondylus medialis strahlen ein

(Äußerste Schicht der Gelenkkapsel)

Retinaculum patellae laterale (laterales Kapselband)

- aus den Fasern des M. vastus lateralis
- liegt lateral vom Lig. patellae
- setzt lateral der Tuberositas tibiae an
- Fasern des Tractus iliotibialis und M. rectus femoris strahlen ein

(Äußerste Schicht der Gelenkkapsel)

Lig. popliteum obliquum

- dorsal; quer über die Kniekehle
- zieht von proximal lateral nach distal medial
- Condylus lateralis femoris nach Condylus medialis tibiae

Lig. popliteum arcuatum

- verläuft bogenförmig auf der dorsalen Seite des Gelenks
- von medial proximal nach lateral distal
- setzt an Apex capitis fibulae an
- überkreuzt die Sehne des M. popliteus
- **strahlt in die Kapsel ein**

LIGG. COLLATERALE: SEITBÄNDER

Führungsbänder für Beuge- und Streckbewegungen

Sind in Streckstellung gespannt sichern in dieser Stellung das Gelenk
Verhindern die Rotation bei gestrecktem Knie

Lig. collaterale tibiale

dreieckiges flaches Band,
Sichert die mediale Seite der Gelenkkapsel

Femurtibiale Fasern (lange Fasern)

- o Epicondylus medialis femoris zu Margo mediales tibiae

Meniscefemorale Fasern:

- o strahlen vom Femur in den Meniscus medialis (vordere Fasern) ein

Miniscotibiale Fasern:

- o vom Meniscus medialis (hintere Fasern) zur Tibia

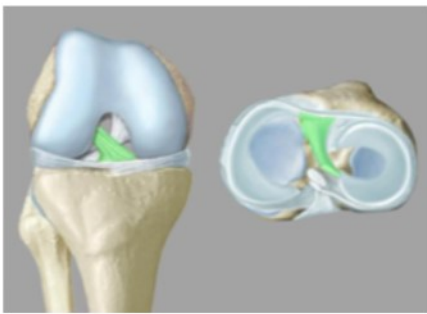
Lig. collaterale fibulae

zieht vom Epicondylus lateralis femoris zum Caput fibulae
verläuft in einigen mm Abstand von der Gelenkkapsel
In dem Zwischenraum liegt die Sehne des M. popliteus
- weder mit der Kapsel noch dem Meniscus lateralis verwachsen
- zusammen mit dem lateralen Kapselband stabilisiert es das Kniegelenk in Streckstellung

LIGG. CRUCIATA: KREUZBÄNDER

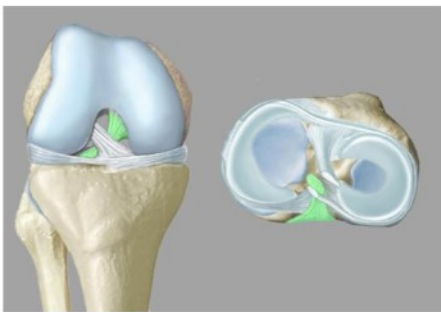
Kontakterhaltung bei Drehbewegungen

Die Ligg. cruciata des Kniegelenks sind zwischen den Areae intercondylares anterior u. posterior der Tibia und der Fossa intercondylaris des Femur ausgespannt. Diese Bänder liegen **intrakapsulär**, jedoch **extraartikulär**.



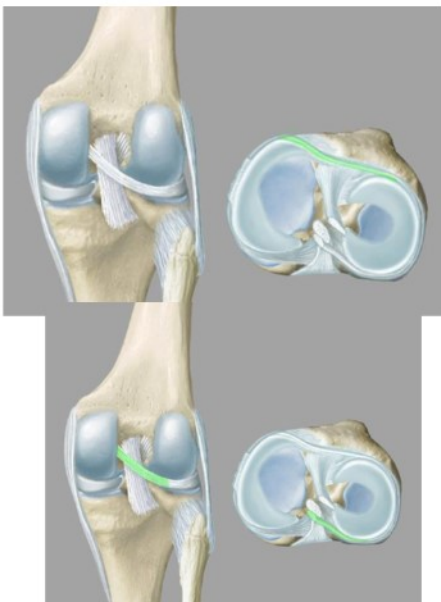
Lig. cruciatum anterius

- vorderes Kreuzband
- Area intercondylaris anterior (Tibia)
zur Innenfläche des Condylus lateralis (Femur)
- laterale Fasern ziehen weiter nach dorsal als mediale
- Hemmung der Innenrotation
- verhindert ein Verschieben der Tibia gegenüber dem Femur
- bei Außenrotation entspannt, bei Innenrotation gespannt



Lig. cruciatum posterius

- kräftigeres, hinteres Kreuzband
- Area intercondylaris posterior zur lateralen Fläche des Condylus medialis (Femur)
- Hauptstabilisator des Kniegelenks
- Verhindert bei gebeugtem Knie die Innenrotation
- erlaubt eine geringe Außenrotation
- verhindert Verschieben von Tibia und Femur
- bei gebeugtem Knie ist es angespannt



Lig. transversum genus

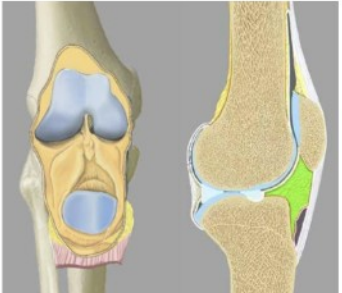
- Verbindet die beiden Menisci ventral
- wird fast vollständig vom Fettkörper verdeckt
- in 10% der Fälle liegt es in mehreren Streifen vor.

Lig. meniscofemorale anterius

Kommt nicht bei jedem vor
 Vom Hinterhorn des Meniscus lateralis
 zieht zum Conylus medialis femoris
 zieht vor dem Lig. cruciatum posterius vorbei

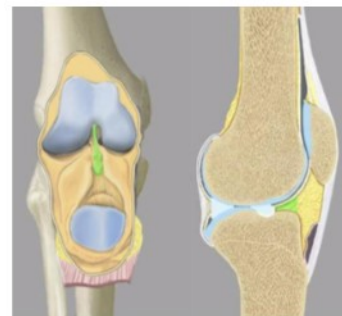Lig. meniscofemorale posterius
 Dieses Band kommt häufiger vor als das Lig. meniscofemorale anterius.
 vom Hinterhorn des Meniscus lateralis
 zieht zum Conylus medialis femoris
 hinter dem Lig. cruciatum posterius vorbei.

Hilfseinrichtungen

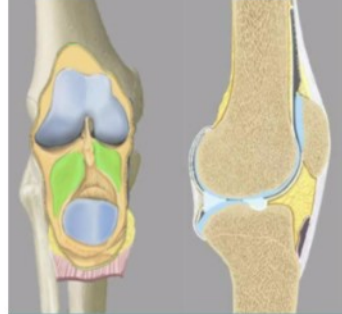

Corpus adiposum infrapatellare
Hoffa'scher Fettkörper
 Distal und leicht dorsal der Patella befindet sich zwischen Membrana fibrosa und Membrana synovialis ein Fettkörper
 Er verformt sich bei Bewegungen des Kniegelenks
 Passt sich den Stellungen der Gelenkkörper an

Dieser Fettkörper bildet von der Membrana synovialis überzogene Falten
 Plicae alares und Plica synovialis infrapatellaris
 Dienen der Oberflächenvergrößerung der Membrana synovialis

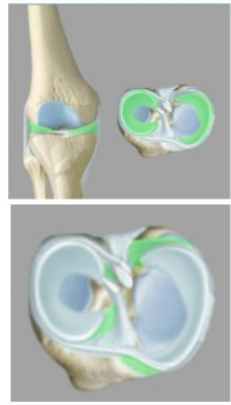


Plica synovialis infrapatellaris
 Zieht bis zum vorderen Kreuzband
 - Stellt den Rest einer ursprünglichen Unterteilung des Gelenkes in zwei Kammern dar
 - zieht mit einem freien oberen Rand durch den Gelenkraum und setzt sich auf die Lig. cruciatum anterius fort und umhüllt es




Plicae alares
 seitlich vom Corpus adiposum infrapatellare und der Plica synovialis infrapatellaris

Menisci



- bestehen aus Faserknorpel
- liegen auf überknorpelten Flächen der Tibiacondylen
- gleichen Inkongruenz der Gelenkspartner aus
- Außenseite mit Membrana synovialis verwachsen
- Bogenförmige Längsrisse heilen leichter als Querrisse
- Gefäßversorgung durch A. media genus und Aa. inferiores genus
- Verbindung Meniscus med./ lat. durch Lig. transversum genus

Besitzen je ein Vorderhorn und ein Hinterhorn
 Crus anterior und Crus Posterior
 Diese werden durch kräftige Bindegewebsstränge in die Area posterior bzw. anterior fixiert.



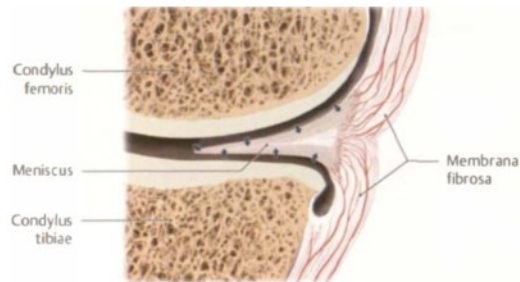
Meniscus medialis

- Halbmondförmig, mit Lig. collaterale tibiale verwachsen
Spannungen des Bandes werden also direkt auf die Außenwand des Meniscus übertragen
- weniger beweglich als Meniscus lateralis
- seine beiden Ansatzstellen liegen weit auseinander
- liegt distal des Condylus medialis femoris
- Crus anterior dünner als Crus posterior (Crus = Horn)

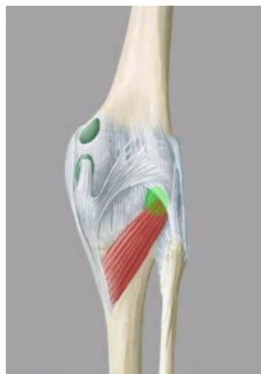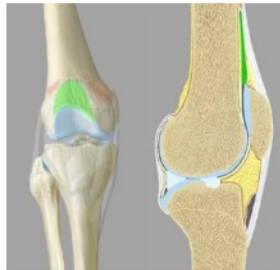- wird bei Außenrotation am stärksten verlagert und gezerrt;
- bei Innenrotation ist er entlastet
- 95% aller Meniskusschäden entfallen auf den Meniscus med.

Meniscus lateralis

- nahezu kreisförmig, gleich breit
- Ansatzstellen dicht beieinander
- beweglicher als Meniscus medialis, da er nicht mit Lig. collaterale fibulare verwachsen ist
- bei Bewegung hat er geringere Belastung
- ist gut verschieblich



Bursen



Os femoris

Bursa subtendinea m. gastrocnemii lateralis

Bursa subtendinea

Kommunizierende Bursen:

Bursa (Recessus) suprapatellaris

- größte, mit der Gelenkhöhle kommunizierende Bursa
- liegt oberhalb der Patella und vergrößert den Gelenksraum prox.
- innerhalb der Membrana fibrosa

Recessus subpopliteus

- liegt dorsal auf dem Condylus lateralis femoris
- zwischen Gelenkkapsel und Ursprungssehne des M. popliteus
- kommuniziert stets mit der Kniegelenkhöhle.

Bursa subtendinea m. gastrocnemii lateralis/ medialis

- manchmal kommunizierend
- haben ihren Ursprung an den beiden Gastrocnemiusköpfen

Bursa m. semimembranosi

- dorsal, wesentlich kleiner

Nicht kommunizierende Bursen:

Bursa praepatellaris subcutanea

- Verschiebeeinrichtungen der Haut gegen die Patella
- liegt ventral der Patella
- keine Verbindung zu Gelenkhöhle

Bursa praepatellaris subfascialis

- zwischen Lig. patellae und Membrana fibrosa der Kapsel

Bursa praepatellaris subtendinea

- dorsal der Patellasehne
- kommt nicht immer vor

Bursa infrapatellaris profunda

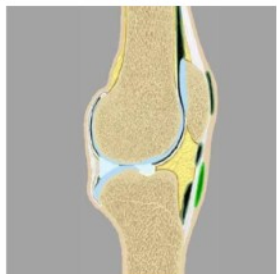
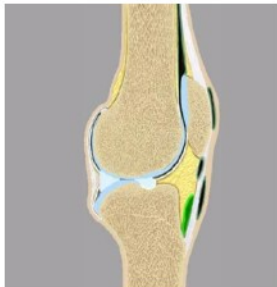
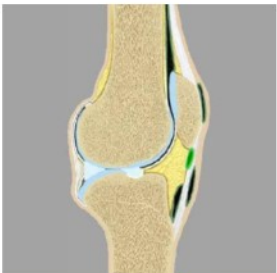
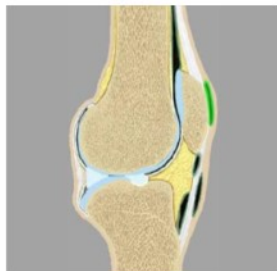- zwischen Lig. patellae und Membrana fibrosa auf der Tibia

Bursa subcutanea infrapatellaris

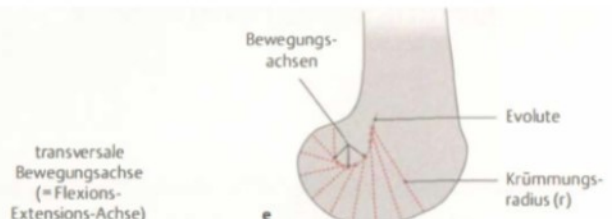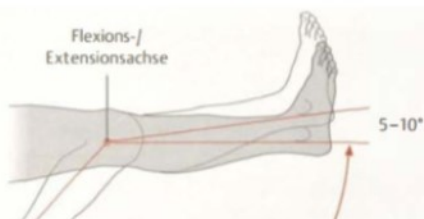
- zwischen Lig. patellae und der Haut auf der Tibia

Schichten für Bursen:

- Haut
- Bursa subcutanea
- Fascie
- Bursa subfascialis
- Ligamentum / Tendo
- Bursa subtendinea



Funktion/Bewegungen & Bewegungsachsen



- o Bei Flexion werden die beiden Menisci von den Femurcondylen nach hinten verlagert.
- o Bei Kreiselungen werden sie mitgeführt.

FLEXION und EXTENSION (Frontotransversalachse durch Femurcondylen)

Flexion: Femur bewegt sich mit Abroll- und Gleitbewegungen.

- aktiv: 120° (Passiv mehr möglich- aber Weichteilhemmung)
- Lig. collaterale fibulare - vollständig entspannt
- Lig. collaterale tibiale - zum größten Teil entspannt
- Lig. cruciatum anterius - gespannt
- Lig. cruciatum posterius - gespannt

Aufgrund der unterschiedlichen Krümmungsradii der Femurcondylen, verlagert sich die frontotransversale Gelenkachse auf einer bogenförmigen Linie nach hinten oben.

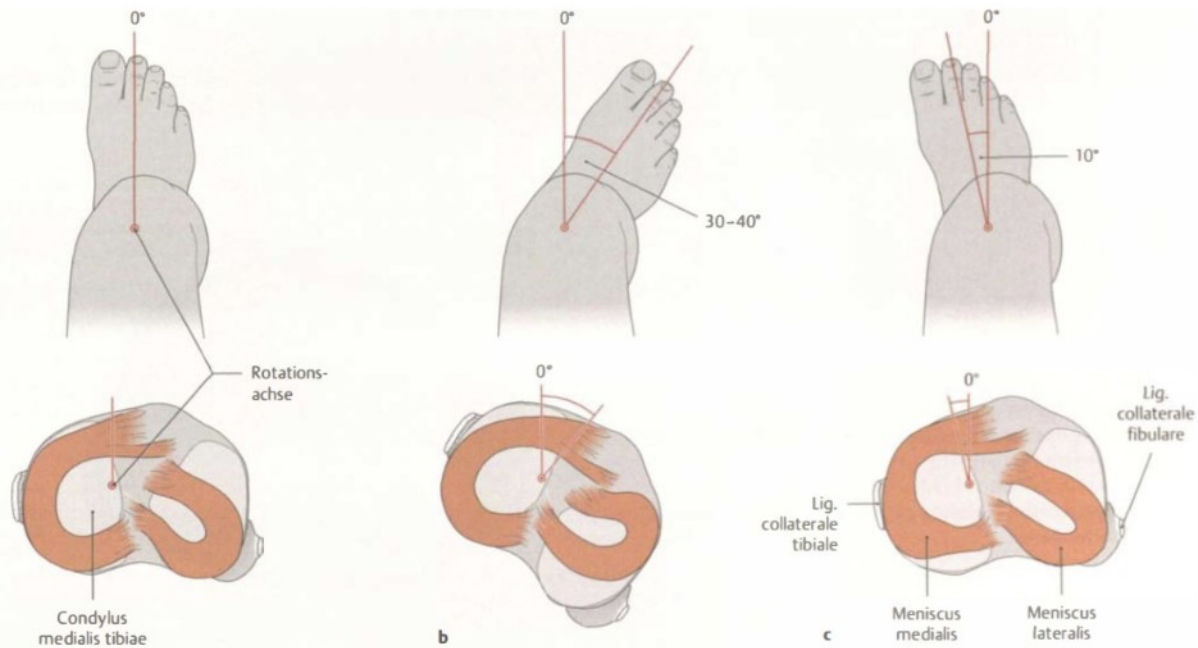
Die Beugung im Gelenk entspricht einer kombinierten Roll-Gleitbewegung, da die Condylen in ihrer Form nicht gleich sind, rollt der laterale weg, während der mediale auf der Stelle dreht wie ein Kugelgelenk.

Extension: Femur bewegt sich mit Abroll- und Gleitbewegungen

- Streckstellung: ca. 180° gesamt
- Beide Kollateralbänder und der vordere Anteil des Lig. cruciatum anterius sind gespannt.

Schlussrotation:

In der Endphase der Streckbewegung kommt es zu einer Außenrotation von 5° bis 10°, da das LCA sich spannt. Beide Seitenbänder werden dabei straff gespannt. Gleichzeitig kommt es zu einer leichten Auseinanderentwicklung der Kreuzbänder. Die Schlussrotation am Spielbein wird erreicht durch eine Außenrotation der Tibia; am Standbein durch eine Innenrotation des Oberschenkels.



Längsachse (frontosagittale Achse durch den Innenmeniscus)

Außenrotation 30°-40° 0° Innenrotation 10°

bei 90° Knieflexion kann die Innen- und Außenrotation unter Führung der Kreuzbänder durchgeführt werden. Bei gestrecktem Knie ist es nicht möglich, da bei vollständiger Streckung die Collateralbänder straff gespannt sind.

Innenrotation (10°): Femur und Minisci bewegen sich auf der Tibia

- Kreuzbänder wickeln sich umeinander und hemmen dadurch eine zu starke Einwärtsdrehung.
- Auch die dorsalen Fasern des Lig. collaterale tibiale werden am Ende der Innenrotation angespannt. Sonst sind die Kollateralbänder während der Innenrotation entspannt.

Außenrotation (max. 40°) Femur und Minisci bewegen sich auf der Tibia

- Kreuzbänder drehen sich auseinander.
- Hemmung: Lig. collaterale tibiale (primäre Hemmung)
- Lig. collaterale fibulare (sekundäre Hemmung)

Beinstellung und Kniegelenk

Femur:

Collum- Corpus Winkel

126- 128° (Kleinkind 145°, Greis 120°), beeinflusst Stellung Femurschaft zur Traglinie des Beines

Torsion

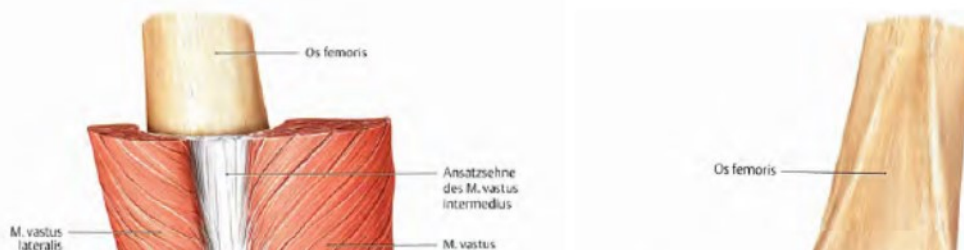
Gerade Collum/ Condylen, etwa 12°

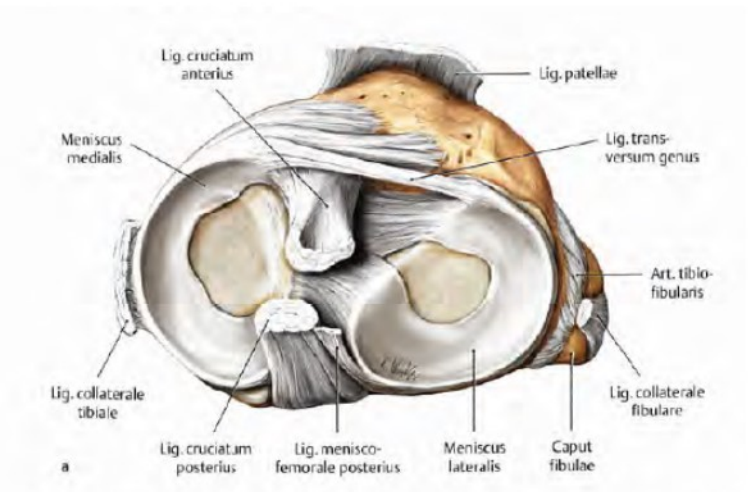
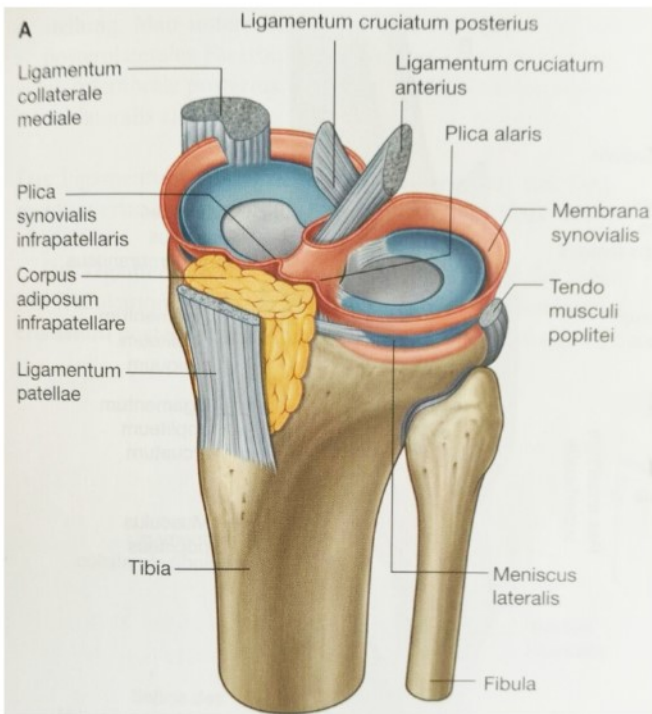
Genus valgum (X-Bein):

Lig. collaterale tibiale überdehnt, übermäßige Belastung des Meniscus lat.


Genus varum (O- Bein):

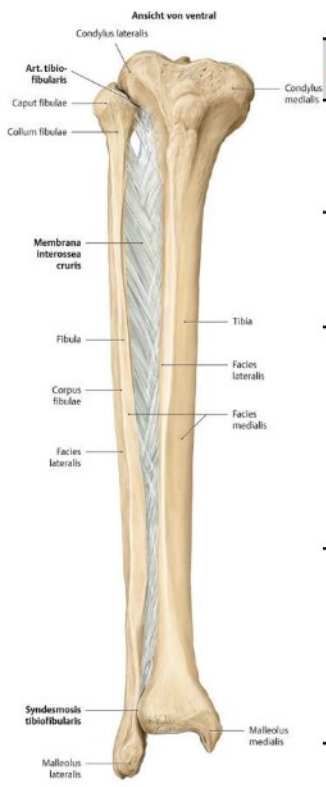
Lig. collaterale fibulae überdehnt, übermäßige Belastung des Meniscus med.






ART. TIBIOFIBULARIS

Articulatio tibiofibularis – Schienbein-Wadenbein-Gelenk	
Gelenkflächen	Facies articularis fibularis tibiae (Condylus lateralis) Facies articularis capitis fibulae
Gelenktyp	Amphiarthrose (nahezu unbewegliche gelenkige Verbindung) Art. simplex
Gelenkkapsel	<ul style="list-style-type: none"> - Straff / kaum Bewegung möglich - vorne verstärkt durch Lig. capitis fibulae anterior - dorsal verstärkt durch das schwächere Lig. capitis fibulae posterior
Hilfseinrichtungen	-----
 <p>Bänder</p>	<p>Lig. capitis fibulae anterior</p> <ul style="list-style-type: none"> - ventral ziehende Fasergruppe, für den Zusammenhalt der beiden Knochen - von Caput fibulae zu Condylus lateralis tibiae - verdicken die Vorderwand der Gelenkkapsel am oberen Tibiofibulargelenk. <p>Lig. capitis fibulae posterior</p> <ul style="list-style-type: none"> - dorsal ziehende schwächere Fasergruppe - von Caput fibulae zu Condylus lateralis tibiae - sichert die Gelenkkapsel dorsal
Bewegungen (Achsen)	<ul style="list-style-type: none"> - Kompensations- bzw. Nebengelenk, das nur kleine, gleitende Verschiebewegungen der beteiligten Unterschenkelknochen ermöglicht. - Bei maximalem Vorwärtsbeugen im oberen Sprunggelenk kommt es zu einer Spannung der Malleolengabel und dadurch kompensatorisch zu Bewegungen in diesem Gelenk.



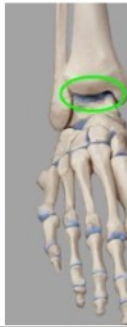Membrana interossea cruris	
Gelenkflächen	Crista interossea der Tibia Crista interossea der Fibula
Gelenktyp	Syndesmosis bindegewebiger Bandhaft
Membrana	<ul style="list-style-type: none"> - Die Faserzüge verlaufen mehrheitlich absteigend von der Tibia nach distal und lateral zur Fibula. - ein kleiner Teil kreuzt in die entgegengesetzte Richtung - Proximal ist die Membran breiter als distal. - Proximal und distal finden sich zwei kleine Öffnungen, um Arterien und Venen durchzulassen
Funktion	<ul style="list-style-type: none"> - fixiert die Fibula an der Tibia - an der Impulsübertragung und -weiterleitung beteiligt. Sie leitet Kräfte, die auf den Fuß einwirken, an die Unterschenkelknochen und das umgebende Gewebe weiter und verteilt diese (wichtige biomechanische Stoßdämpferfunktion)

Syndesmosis tibiofibularis	
Gelenkflächen	distaler Abschnitt der Fibula Incisura fibularis tibiae
Gelenktyp	Syndesmose bindegewebiger Bandhaft
Bänder 	<p>Lig. tibiofibulare anterius</p> <ul style="list-style-type: none"> - flaches Band - zieht schräg von Tibia (vorderer Rand der Incisura fibularis tibiae) zu Malleolus lateralis über die Vorderfläche der distalen Knochenenden <p>Lig. tibiofibulare posterius</p> <ul style="list-style-type: none"> - dorsales Band - Zugrichtung ist eher horizontal <p>Beide Bänder sind geringfügig dehnbar, sodass bei einer Dorsalflexion eine Verlagerung der beiden Unterschenkelknochen zueinander in geringem Maße möglich ist.</p>
Funktion	<p>Die Syndesmosis tibiofibularis stabilisiert die Malleolengabel (Sprunggelenkgabel)</p> <p>Die Syndesmose ist nicht starr, sondern es kommt bei der Dorsalextension im oberen Sprunggelenk stets zu einer leichten Dehnung der Verbindung, da sich in dieser Stellung der breite Abschnitt der Trochlea tali in die Malleolengabel zwingt.</p>

FUSS

Art. talocruralis (oberes Sprunggelenk)

Gelenksflächen



Malleolengabel

Facies art. inferior tibiae
 Facies art. malleoli med. (Tibia)
 Facies art. malleoli lat. (Fibula)

Talus

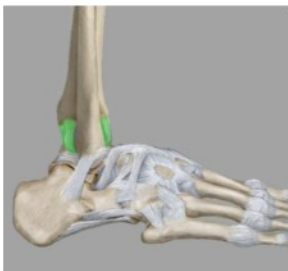Facies art. superior (Trochlea tali)
 Facies malleolaris lat.
 Facies malleolaris med.

Tibia und Fibula bilden die Klammer für die Talusrolle. Die Fibula steht mit der Gelenkfläche etwas tiefer als die Tibia.

Gelenktyp

- Ginglymus

Gelenkkapsel

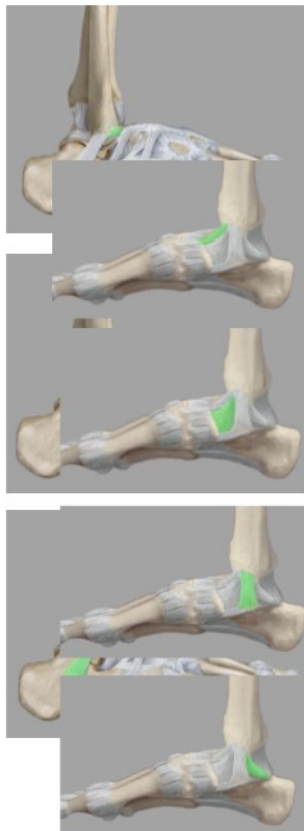


- Knochenknorpelgrenzen (Rand der überknorpelten Gelenkflächen)
- Gelenkspalt enthält vorne und hinten synoviale Falten
- Malleolen liegen frei

Hilfseinrichtungen

Synoviale Falten

Ligamenta



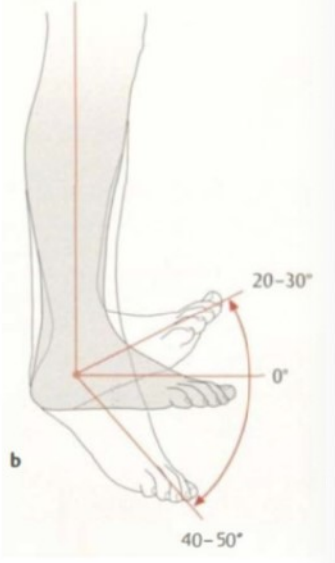
Ligg. collateralia lat. (lateral Bandapparat)

besteht aus 3 Bändern

- o **Lig. talofibulare anterius**
 Maleolus lat. Zu Collum tali

- o **Lig talofibulare posterius**
 Fossa malleoli lateralis fast horizontal zu Proc. posterior tali
 Bzw. tuberculum laterale
 distal u. prox. des Bandes wölbt sich die Kapsel hervor

- o **Lig. calcaneofibulare**
 Malleolus lat. zu Calcaneus

	<p><u>Ligg. collateralia med. (medialer Bandapparat)</u> = Lig deltoideum (besteht aus 4 Bändern)</p> <ul style="list-style-type: none"> o Pars tibiotalaris ant. zieht vom vorderem Anteil d. Malleolus med. zum Collum tali o Pars tibionavicularis zieht vom Malleolus med. zum Os naviculare bedeckt Pars tibiotalaris ant. o Pars tibiocalcanea zieht vom Malleolus med. zum Sustentaculum tali bedeckt tlw. Pars tibionavicularis o Pars tibiotalaris post. zieht vom hinteren Teil d. Malleolus med. zum Tuberculum med. des Processus post. tali <p>Ihre Hauptaufgabe ist das Verhindern einer Valgisierung des Fußes und gleichzeitiger Hemmung der Eversion bzw. Pronation.</p>
<p>Funktion / Bewegungen & Bewegungsachsen</p> 	<p>Achse verläuft transversal durch die dickste Stelle des Malleolus lateralis und knapp unter der Spitze des medialen Malleolus</p> <p>Dorsal-Extension (20-30°)</p> <ul style="list-style-type: none"> o Trochlea tali ist vorne breiter als hinten, bei Dorsalextension wird sie in der Malleolengabel einkeilt. (wird 1-2cm auseinandergedrückt) o Pars tibiotalaris posterior und Lig. talofibulare posterius sind gespannt <p>Plantar-Flexion (40-50°)</p> <ul style="list-style-type: none"> o Malleolengabel ist zu weit für den schmalen hinteren Teil der Talusrolle, sodass die Knochenführung ungenügend wird o Pars tibiotalaris anterior, Pars navicularis und Lig. talofibulare anterius sichern das obere Sprunggelenk <p>Folgende Bänder wirken einem Abknicken des Fußes nach medial bzw. lateral entgegen:</p> <ul style="list-style-type: none"> o Lig. calcaneofibulare o Lig. deltoideum (Pars tibiocalcanea) <p>Da am Talus selbst keine Muskeln ansetzen, wirkt jede Muskelaktion auf beide Sprunggelenke. Das obere und untere Sprunggelenk bilden daher eine funktionelle Einheit.</p>
<p>Besonderheit</p>	<ul style="list-style-type: none"> - gute Knochen- und Bandführung - knöcherne Führung ist bei Extension und Flexion unterschiedlich groß, da die Trochlea tali vorne breiter ist als hinten o Bei Dorsalextension schiebt sich der breitere, vordere Teil der Trochlea tali in die Malleolengabel (Syndesmosebänder gespannt) (knöcherne Sicherung ist besonders groß. o Bei Plantarflexion ist der schmalere, hintere Trochleabereich in Kontakt mit der Malleolengabel knöcherne Führung des Talus in der Malleolengabel mangelhaft

UNTERES SPRUNGGELENK – ART. TALOTARSALIS

setzt sich aus dem hinteren Sprunggelenk Art. subtalaris und dem vorderen Art. talocalcaneonavicularis zusammen, die getrennt sind, aber gemeinsam wirken

Sinus tarsi:

Vordere und hintere Kammer des unteren Sprunggelenkes werden durch die Fußwurzelbucht (= Sinus tarsi) getrennt. Es wird vom Sulcus tarsi und vom Sulcus calcanei gebildet.

Das im Sinus tarsi liegende **Lig. talocalcaneum interosseum** trennt den vorderen und hinteren Anteil des unteren Sprunggelenkes voneinander.

Gelenktyp

Art. trochoidea (Zapfengelenk)

Das obere und das untere Sprunggelenk besitzen zusammen die Funktion eines Art. cylindrica.

Bewegungen:

- Inversion (35-60°) = Hineindrehung des Rückfußes
- Eversion (15-30°)

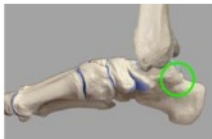Achse: Durch den Sinus tarsi

Hemmung:

- Inversion: von den lateralen interossären Bandfasern gehemmt
- Eversion: von den medialen interossären Bandfasern gehemmt

Art. subtalaris (hinteres USG)

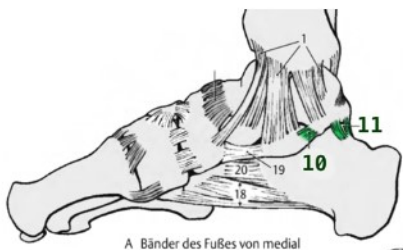
Gelenksflächen



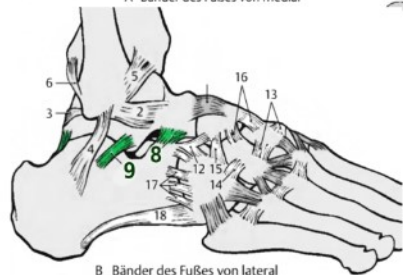
- Talus (Facies art. calcanea post.)
- Calcaneus (Fac. art. talaris post.)

Gelenkkapsel

- schlaff, dünn
- verstärkt durch Ligg. talocalcanea med. et lat.



A Bänder des Fußes von medial



B Bänder des Fußes von lateral

Bänder

Lig. talocalcaneum mediale (10)

- verbindet Tuberculum mediale (Proc. posterius tali) mit dem hinteren Anteil des Sustentaculum tali (Calcaneus)
- Fasern vermischen sich mit denen des Ligamentum calcaneonaviculare plantare (Pfannenband).

Lig. talocalcaneum laterale (9)

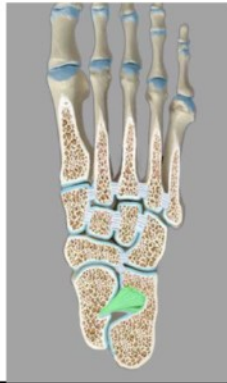- verbindet Talus (Processus lateralis) mit Calcaneus lateral
- Supinationshemmung

Lig talocalcaneum posterius (11)

- verbindet Tuberculum laterale (Proc. posterius tali) mit Calcaneus

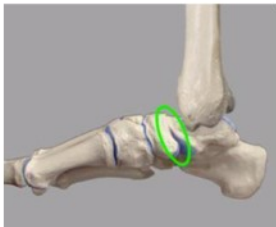Lig. talocalcaneum interosseum (8)

- wichtigstes Verbindungsband zwischen Talus und Calcaneus (kurze, massive Züge)
- liegt im Sinus tarsi
- teilt die beiden Kammern des unteren Sprunggelenkes (Articulatio talotarsalis)
- Kranial setzt es an der Unterseite des Talus an - im Sulcus tali
- Kaudal ziehen seine Fasern in die korrespondierende Vertiefung auf der Oberseite des Calcaneus, den Sulcus calcanei
- Die medialen Faseranteile bremsen die Pronation, die lateralen Faserzüge die Supination.



Art. talocalcaneonavicularis (vorderes USG)

Gelenksflächen



Talus (Facies art. calcanea ant. et med., Fac. art. navicularis)
Calcaneus (Facies art. talaris anterior et media)
Os naviculare (Facies articularis talaris ossis navicularis)

- von Faserknorpel überkleidete Gelenkfläche am Lig. calcaneonaviculare plantare

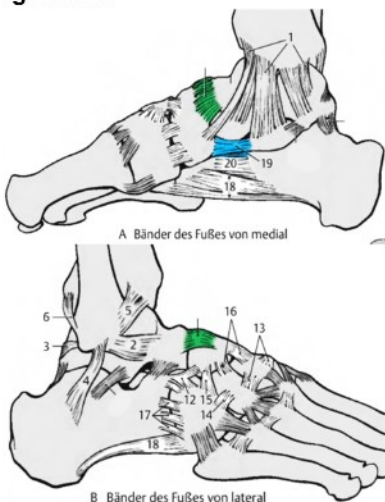
Gelenktyp

- Art. trochoidea (Drehgelenk, Zapfengelenk)

Gelenkkapsel

- Knochenknorpelgrenze erreicht das Lig. calcaneonaviculare plantare (Pflanzenband)
- verstärkt durch Lig. bifurcatum (Fixierung des Calcaneus, Os naviculare und Os cuboideum)

Ligamenta



Ligg. talocalcanea med. / lat. / post. / interossea
 siehe Art. subtalaris/Bänder

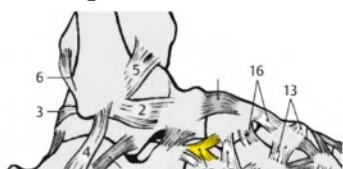Lig. talonaviculare (dorsale)

- verbindet das Collum tali des Talus mit der Dorsalfläche des Os naviculare und verstärkt dorsal die Gelenkkapsel des Sprunggelenks

Lig. calcaneonaviculare plantare (Pflanzenband)

- vervollständigt knöcherner Gelenkspfanne des vorderen USG plantar (Lücke zwischen Calcaneus und Os naviculare)
- verspannt Längsgewölbe des Fußes
- Sustentaculum tali des Calcaneus (Facies articularis media)
- mit dem Os naviculare
- besitzt eine faserknorpelige Gelenkfläche, die gemeinsam mit dem Calcaneus und dem Os naviculare eine Pfanne für den Taluskopf bildet. Es schlingt sich dabei um den plantaren Taluskopf und sichert somit die Lage des Talus.

Hilfseinrichtungen



Lig. bifurcatum

- wirkt kapselverstärkend
- verbindet und fixiert Calcaneus, Os naviculare und Os cuboideum
- entspringt distal-dorsal am Calcaneus und unterteilt sich in
 - o **Lig. calcaneonaviculare**
 - o **Lig. calcaneocuboideum**

	<p>Lig. talonaviculare (dorsale) Verstärkt die Gelenkkapsel dorsal</p>
--	---

Bewegung/Funktion Achse gesamtes USG

Im unteren Sprunggelenk wird die Last (Körpergewicht) vom Talus auf die drei Stützstrahlen des Fußes verteilt:

Articulatio subtalaris

Hier verläuft die Last vom Corpus tali auf den Calcaneus, gibt zum Tuber calcanei den dorsalen Stützstrahl ab gibt über das Os cuboideum und Os metatarsi V den lateralen Stützstrahl

Articulatio talocalcaneonavicularis

Caput tali leitet die Last vor allem über das Os naviculare in den medialen Stützstrahl - dieser endet im Caput des Os metatarsale I auf dem Boden.

Das Zapfengelenk

wird durch das Art. subtalaris

(nach kranial gewölbte hintere Gelenkfläche des Calcaneus)

Das Caput tali stellt hierbei den Gelenkkopf des Kugelgelenks zur Verfügung

Die Pfanne wird von

- o Os naviculare,
- o dem vorderen Teil des Calcaneus
- o und unterstützend vom Pfannenband gebildet wird.

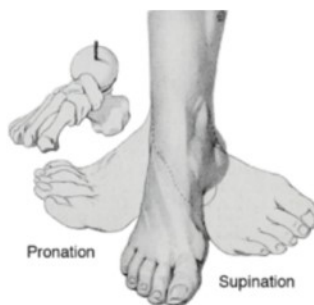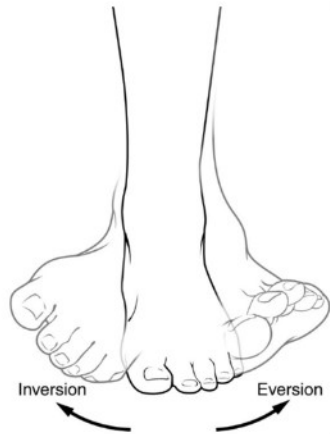Funktion:

In der Funktion resultiert ein einachsiges Gelenk mit einer

Achse, die 40° nach dorsal aus der Horizontalebene abfällt und gleichzeitig 20° schräg zur Sagittalebene steht.

Gelenkachse

vorderseitig kranial durch Os naviculare durchdringt hinten lateral das Tuber calcanei.



Eversion & Inversion:

Das untere Sprunggelenk ermöglicht Bewegungen der Inversion und Eversion. Diese geben im Wesentlichen die Beweglichkeit des Calcaneus gegenüber dem Unterschenkel (bzw. Talus) wieder:

Eversion. **Inversion:**
 10° 0° 20°

Supination & Pronation

Die Supination und Pronation beschreibt hingegen die Beweglichkeit des gesamten Vorfußes gegen den Talus und Unterschenkel.

Neben den gesamten Bewegungen im USG spielt hier auch das sog.

Chopart-Gelenk (Articulatio tarsi transversa) eine große Rolle.

Hinzu kommen geringgradige Verschiebungen zwischen Keilbein, Os cuboideum und Mittelfußknochen.

Bewegungsumfang von Pro- bzw. Supination (bei fixierten OSG):

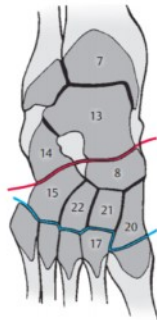
Pronation: 25°

Supination: 50°

Chopart'sche Linie

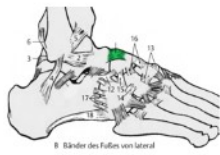
Gelenklinie, welche das Absetzen (Amputieren) des Vorfußes bzw. des Vor- und Mittelfußes ermöglichen.
zwischen Talus, Calcaneus, Os naviculare und Os cuboideum

Gelenke

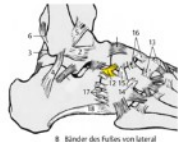


- **Art. calcaneocuboidea** (Art. sellaris)
lateral Teil -> Verbindung zwischen Calcaneus u. Os cuboideum I-III
- **Art. talocalcaneonavicularis** (Art. trochoidea) nur teilweise

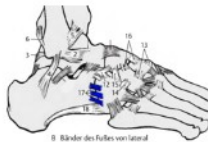
Ligamenta



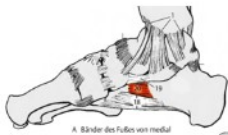B. Bänder des Fußes von lateral



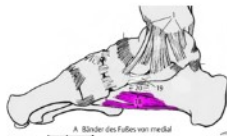
B. Bänder des Fußes von lateral



B. Bänder des Fußes von lateral



A. Bänder des Fußes von medial



A. Bänder des Fußes von medial

Lig. talonaviculare dorsale

Lig. bifurcatum

- Lig. calcaneonaviculare
- Lig. calcaneocuboideum
- verstärkt Kapsel dorsal

Ligg. calcaneocuboidea dorsalia / plantaria

- Ergibt Art. Calcaneocuboidea (Art. sellaris)
- o Fac. art. cuboidea am Calcaneus
 - o Fac. art. calcanea am Os cuboideum
- Ist an der pro und Supination beteiligt


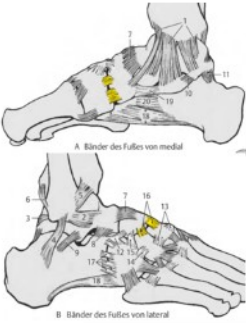
Lig. calcaneacuboideum plantare


Lig. plantare longum

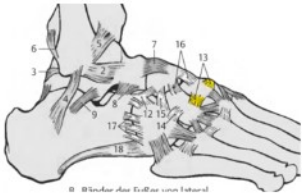
- vom Tuber calcanei zum Os cuboideum
- verklammert lat. Reihe d. Fußwurzelknochen
- vom Tuber calcanei wird es nach distal breiter und reicht als längliche oberflächliche Faserschicht zu den Basen d. Mittelfußknochen
- mit kurzen Fasern reicht es zum Os cuboideum (Tuberositas)
= Lig. calcaneocuboideum plantare

Funktion/Bewegungen & Bewegungsachsen

- Achse verläuft annähernd sagittal vom Calcaneus über Os naviculare entlang des 2. Zehenstrahls
- Pro- und Supination

Art. cuneonavicularis	
Gelenkflächen 	<p>Os cuneiforme I (mediale), II (intermedium), III (laterale): Nach proximal gerichtete Gelenkflächen</p> <p>Os naviculare drei nach distal gerichtete Gelenkflächen (durch kleine Firste getrennt)</p>
Gelenktyp	- Amphiarthrosis
Ligamenta 	- Ligg. cuneonavicularia dorsalia et plantaria verbindet das Os naviculare mit den Ossa cuneiformia dorsal und plantar

Art. cuneocuboidea	
Gelenkflächen	<p>Os cuboideum Facies medialis: nach medial gerichtete Gelenkfläche</p> <p>Os cuneiforme laterale laterale Gelenkfläche</p>
Gelenktyp	- Amphiarthrosis
Ligamenta 	<ul style="list-style-type: none"> - Lig. cuneocuboideum dorsale - Lig. cuneocuboideum plantare - Lig. cuneocuboideum interossea

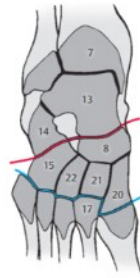Art. intercuneiformia	
Gelenke zwischen den Ossa cuneiformia	
Gelenkflächen	<p>Os cuneiforme mediale / intermedium / laterale Gelenkflächen zur Artikulation untereinander</p>
Gelenktyp	- Amphiarthrosis
Ligamenta 	- Ligg. intercuneiformia dorsalia/plantaria/interossea verbinden die Ossa cuneiformia oben / unten / dazwischen

Art. tarsometatarsalia I-V (Lisfanc'sche Gelenkslinie)

Zwischen Fußwurzelknochen und Metatarsalknochen.

Die Linie verläuft nicht geradlinig, da das Os metatarsale II nach proximal vorspringt.

Gelenksflächen

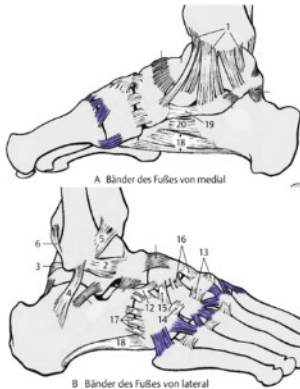


proximal: Os cuboideum und Os cuneiforme I-III
distal: Basen der Ossa metatarsalia I-V

Gelenktyp

- Amphiarthrosis

Ligamenta



Lig. tarsometatarsalia dorsalia et plantaria

Ligg. cuneometatarsalia interossea

In der Tiefe des Gelenks
zwischen Ossa cuneiformia und Metatarsalknochen

Bewegung

- Pro- und Supination (siehe Chopart)

Art. intermetatarsalia

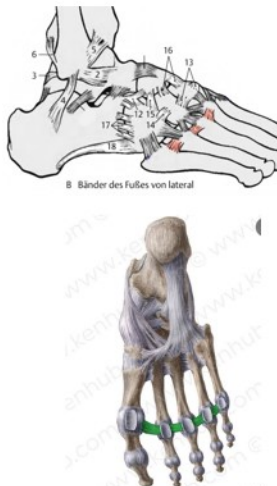
Gelenksflächen

liegen an den einander zugewandten Seiten der Basen der Metatarsalknochen

Gelenktyp

- Amphiarthrosis

Ligamenta



Ligg. metatarsalia interossea/plantaria/dorsalia

- verbinden die Köpfchen der Os metatarsalia untereinander – dazwischen, oben, unten

Lig. metatarsale transversum profundum


- Syndesmosis

- schmales Band, das die plantare Seite der Köpfchen der Metatarsalknochen verbindet

- geht anterior in die plantaren Bänder der Metatarsophalangealgelenke über

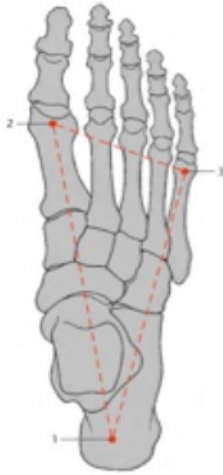- dient der passiven Verspannung des Fußgewölbes

Art. metatarsophalangeales (Zehengrundgelenke)

Gelenksflächen	Caput ossis metatarsale Basis ossis phalagis proximalis
Gelenktyp	- Art. spherioidea
Kapsel	Knochen Knorpelgrenze Durch plantare und seitliche Bänder verstärkt
Ligamenta	 <p>Lig. plantare</p> <ul style="list-style-type: none"> - bindegewebige Verstärkung an der plantaren Seite der Gelenkkapseln - tragen an der Innenseite Faserknorpelplatten zur Vergrößerung der Gelenksfläche <p>Lig. collaterale mediale / laterale</p> <ul style="list-style-type: none"> - seitliche Verstärkung der Gelenkkapsel

Art. interphalangealis (I) / Art. interphalangealis distalis/proximalis (II-V)

Gelenksflächen	<p>proximal: Caput ossis phalangis proximalis mit Basis ossis phalangis medialis</p> <p>distal: Caput ossis phalangis medialis mit Basis ossis phalangis distalis</p> <p>bei Hallux (Digitus primus) Caput ossis phalangis <i>proximalis</i> mit Basis ossis phalangis <i>distalis</i></p>
Gelenktyp	- Ginglymus
Ligamenta	<p>Lig. plantare</p> <ul style="list-style-type: none"> - bindegewebige Verstärkung an der plantaren Seite der interphalangealen Gelenkkapseln <p>Ligg. collateralia</p> <ul style="list-style-type: none"> - seitliche Verstärkung der Gelenkkapsel



Der Fuß hat eine Quer- und eine Längswölbung.
Die Querwölbung ist am inneren Fuß stärker als lateral.

Die Längswölbung ist nur im Mittel- und Vorderfuß stark ausgebildet.

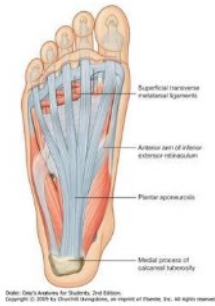Die Stützpunkte / Auflagepunkte des Fußes sind der

- o Tuber calcanei (1),
- o das Caput des Os metatarsale I (2)
- o Caput des Os metatarsale (3).

Demnach ergibt die Unterstützungsfläche des Fußes ein Dreieck.
Der Bandapparat ist unermüdbar (im Gegensatz zu den Muskeln).

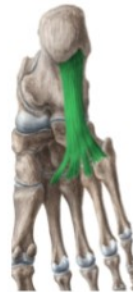Aponeurosis plantaris:

es verbindet den Tuber calcanei mit den Zehen-Grundgelenken, wo sie in die Kapsel einstrahlen.



Lig. plantare longum:

es überklammert die laterale Reiche der Fußwurzelknochen und zieht von der unteren Seite de Calcaneus zu den Basen der Mittelfußknochen.



Auch das bereits erwähnte **Lig. calcaneonaviculare plantare** unterstützt die Fußsohle. Es zieht plantar vom Calcaneus zum Os naviculare und vergrößert die Gelenkpfanne für den Caput tali, deshalb ist die Innenfläche des Bandes mit Faserknorpel überzogen.

